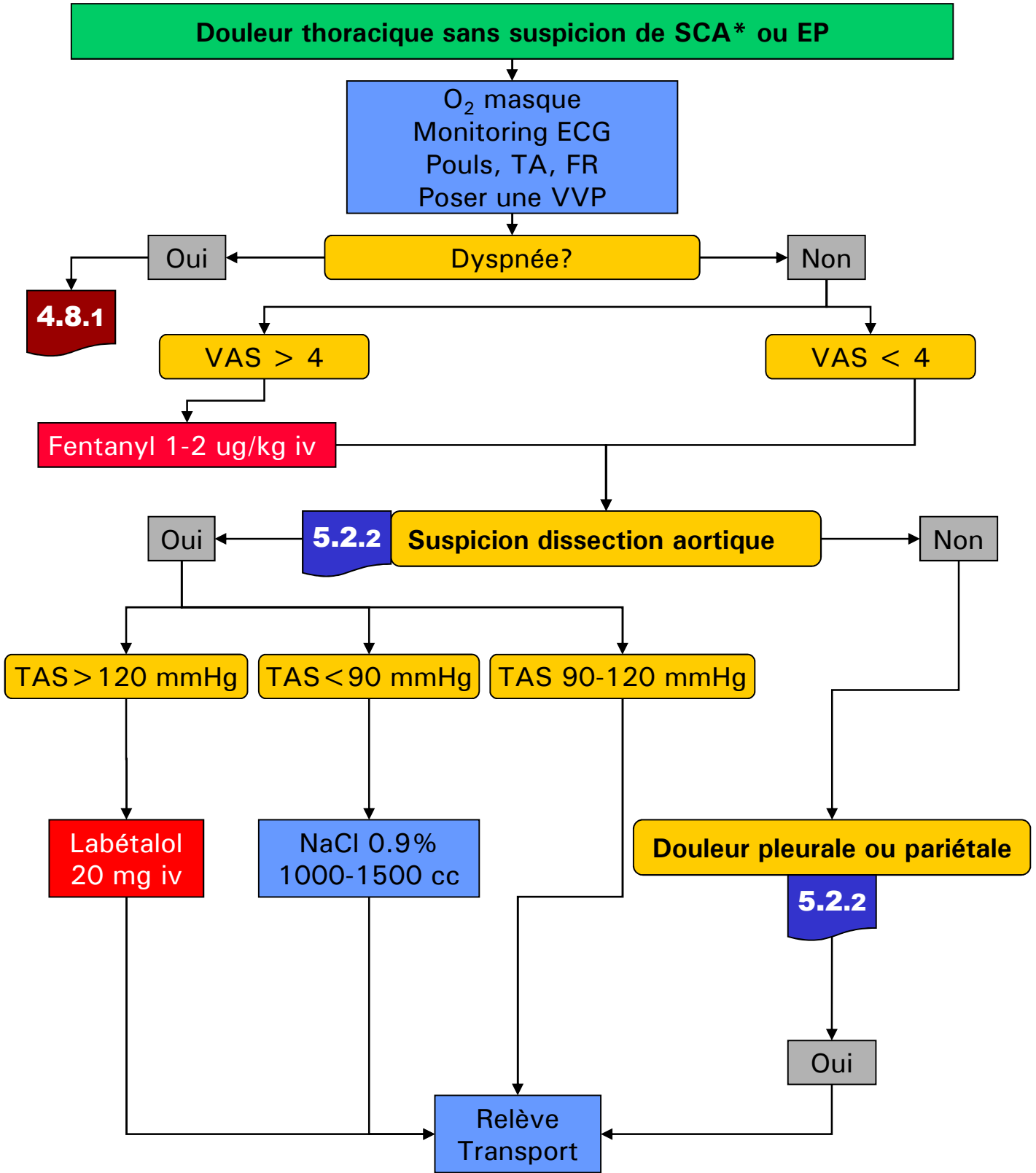


Douleur thoracique pleuro-pariétale ou médiastinale

5.2.1



*En cas de doute, toujours traiter comme un SCA

Réf: Erbel R and Al, Diagnosis and management of aortic dissection Recommendations of the Task Force on Aortic Dissection, European Society of Cardiology

Douleur thoracique pleuro-pariétale ou médiastinale

Suspicion dissection aortique - clinique

Douleur transfixiante, d'emblée maximale

HTA chronique

Asymétrie tensionnelle > 20 mmHg

Souffle aortique nouveau

Autres signes à évaluer dans le contexte de douleurs thoraciques

Tamponnade

Coma / hémisyndrome

Douleur pleurale ou pariétale

Douleur latéro-thoracique

Douleur respiro-dépendante

Douleur reproductible à la palpation

Contexte infectieux récent (EF, bronchite)

Diagnostic différentiel à exclure ou traiter en préhospitalier:

Pneumothorax sous tension



6.4.1

*En cas de doute, toujours traiter comme un SCA

Réf: Erbel R and Al, Diagnosis and management of aortic dissection Recommendations of the Task Force on Aortic Dissection, European Society of Cardiology