

Intubation séquence rapide

Indication à l'intubation ?

- ACR
- Obstruction des VAS avérée ou immédiatement menaçante
- TCC avec GCS < 8
- Autre défaut de protection des VAS
- Détresse ou insuffisance respiratoire avec oxygénation inefficace

La préservation d'une ventilation efficace prime sur l'intubation

Non

Assurer ventilation
et oxygénation

Oui

CHECKLIST POUR PREPARATION A L'INTUBATION

1. VVP fonctionnelle
2. Aspiration fonctionnelle
3. Source O₂ suffisante, avec apport assuré de la bonbonne au ballon
4. Monitoring
 - SpO₂
 - ECG 3D
 - TA
 - Capnographie
5. Ballon de ventilation fonctionnel avec masque adapté
6. Pince de Magill
7. Laryngoscope fonctionnel, avec lame 3 (F) ou 4 (H)
8. Tube 8 (F) ou 9 (H), lubrifié, avec mandrin, ballonnet vérifié
9. Seringue 10 ml
10. Fixe-tube ou lacet
11. Médicaments inducteurs prêts
12. Médicaments de réanimation prêts

Critères d'intubation difficile?

Non

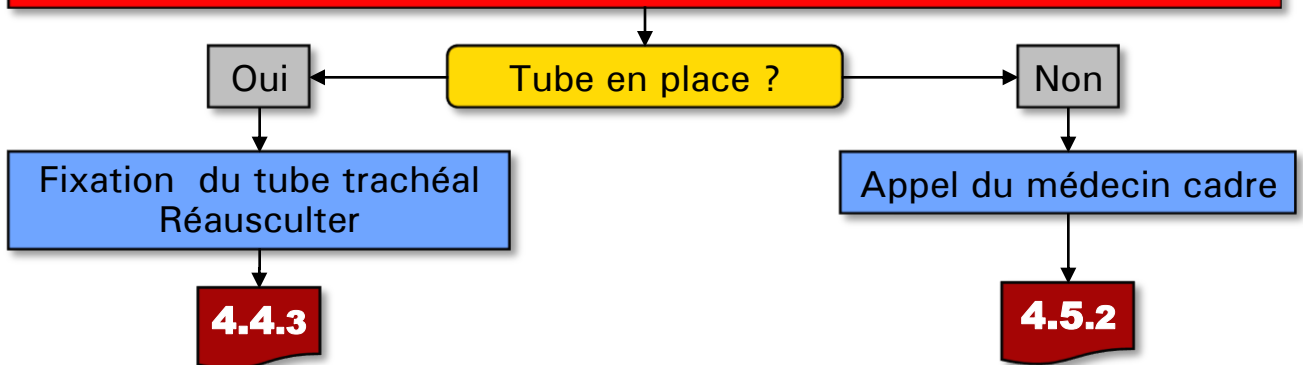
4.4.2

Oui

4.5.1

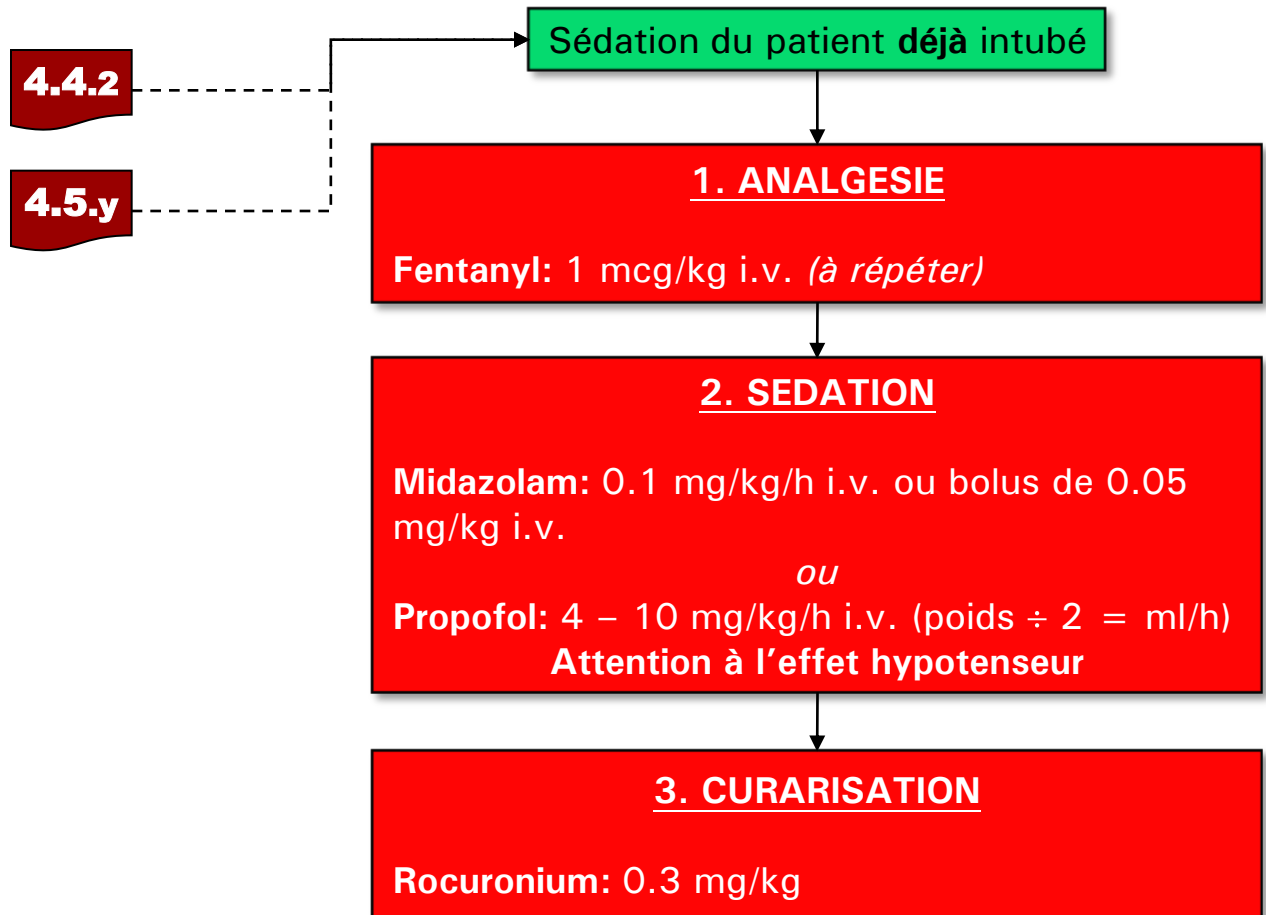
Suite de la procédure

1. **Positionnement de la tête**
 - Cas médicaux: position « sniffing » pour alignement axes oro-pharyngo-laryngés
 - Trauma : ouverture du collier cervical, maintien manuel de l'axe (« manual in-line ») durant toute la procédure
2. **Préoxygénation au ballon au moins 3 minutes si clinique le permet**
 - En ventilation spontanée ou assistée selon clinique
 - But $SpO_2 > 95\%$ (si possible)
3. **Induction séquence rapide (sauf pour ACR aréactif)**
 - Inducteur*
 - Myorelaxant (Succinylcholine 1-1.5 mg/kg)
4. **Pression cricoïdienne (Manœuvre de Sellick)**
5. **Ne pas ventiler le patient pendant la phase d'induction**
6. **Laryngoscopie (après 45 sec ou après fasciculations)**
7. **Passer le tube entre les cordes vocales**
8. **Retirer le mandrin en maintenant soigneusement le tube**
9. **Gonfler le ballonnet**
 - jusqu'à suppression des fuites
10. **Contrôle de la position du tube**
 - **CO₂ expiré (capnographie)!**
 - Auscultation gastrique
 - Auscultation des plages pulmonaire (symétrie?)
 - Relâchement du Sellick une fois position du tube contrôlée



***Inducteurs** (se rapporter également aux fiches de pharmacologie):

- **Etomidate 0.3 mg/Kg iv.** Utilisé dans la plupart des cas médicaux à l'exception de l'état de mal épileptique
- **Kétamine 2-3 mg/Kg iv, 5-10 mg/kg im.** Inducteur de choix en cas d'état de choc récent
- **Thiopental 3-5 mg/Kg iv.** Inducteur de choix en cas d'état de mal épileptique
- **Propofol 1.5-2.5 mg/Kg iv.** Suspicion d'hémorragie cérébrale ou de neurotraumatisme isolé. Utilisation proscrite en cas d'état de choc !



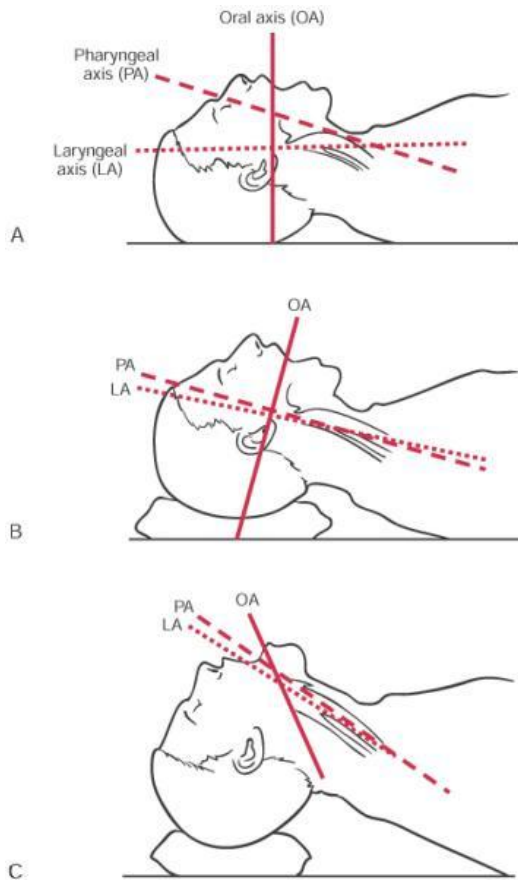
Après l'intubation, la sédation du patient se base sur une triple association:

1. antalgie
2. sédation
3. curarisation.

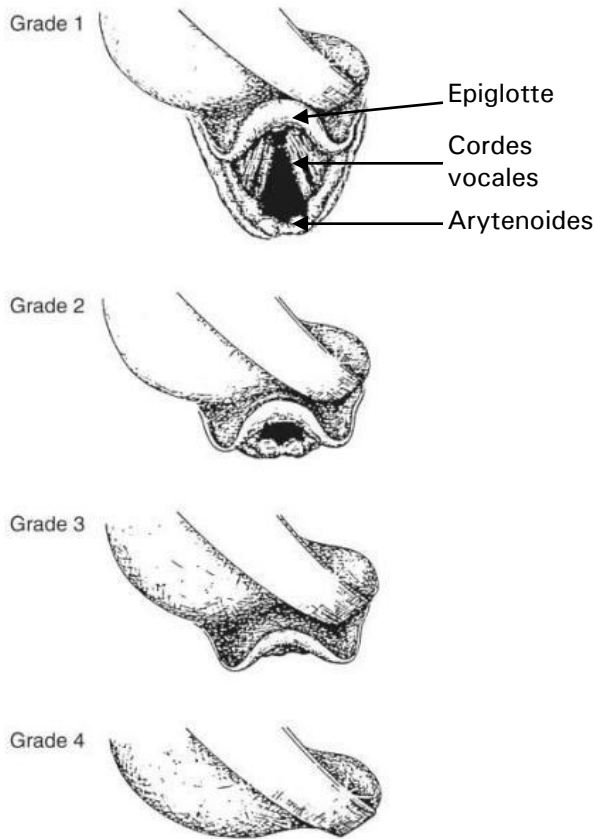
Le midazolam reste le meilleur médicament pour le maintien de la sédation chez le patient intubé en raison de ses faibles effets dépresseurs cardiovasculaires.

Le propofol a une demi-vie courte et permet une évaluation rapide (utile en cas de neurotraumatisme isolé), mais il possède un fort effet vasodilatateur! Son usage doit être proscrit en cas d'état de choc !

Une curarisation est **indispensable** en préhospitalier afin de réduire le risque d'une extubation accidentelle – parfois catastrophique! – et de faciliter la ventilation.



Position de « sniffing », qui permet un alignement des structures oropharyngées et du larynx



Classification de Cormack et Lehane décrivant les structures visibles lors de la laryngoscopie

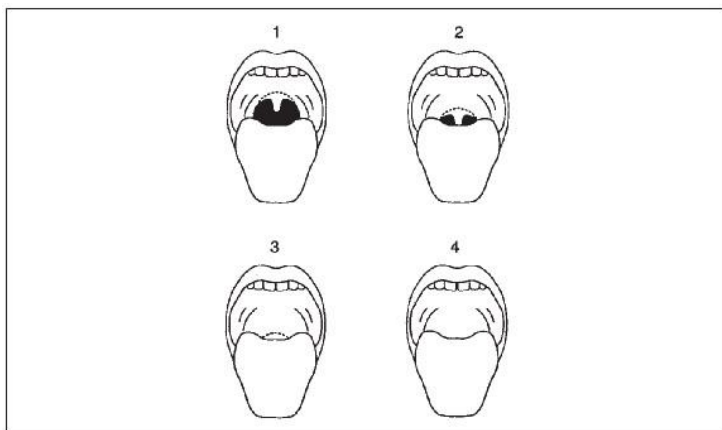


Figure 1.1 Structures seen on opening of mouth for Mallampati Grades 1–4.

Classification de Mallampati: patient assis, ouvre la bouche au maximum en tirant la langue. Peu indicatif chez le patient couché

Indicateurs intubation difficile:

- Trauma facial
- Obésité
- Rétrognatisme
- Barbe
- Petite ouverture de bouche (< 4 cm entre les 2 arcades dentaires)
- Mallampati 3 et 4
- Distance thyro-mentonnaire < 6.5 cm
- Protrusion des incisives supérieures

Références:

Miller: Miller's anesthesia 6th Edition