

Hoquet rebelle

Introduction

Le hoquet est un phénomène physiologique qui découle d'une contraction brutale coordonnée de tous les muscles inspiratoires, rapidement suivie par la fermeture des voies aériennes supérieures. Il résulte d'une activité nerveuse complexe organisée à travers l'ensemble des centres nerveux cérébro-médullaires dont l'afférence essentielle est l'œsophage via le pneumogastrique.

Le rôle du médecin face à un hoquet est important car il faut déterminer quelle en est la cause, quel en est le pronostic, et si des examens complémentaires sont nécessaires. En effet, si la physiologie de base est la même, tout oppose trois différentes variétés de hoquet :

– Le **hoquet isolé** : secousse simple, contraction physiologique brève et organisée des muscles respiratoires, unique, involontaire et quotidienne, qui passe souvent inaperçue. C'est une activité physiologique chez l'enfant comme chez l'adulte. L'utilité du hoquet reste un mystère, mais il s'agit d'un mouvement respiratoire complexe commun à tous les vertébrés. Il procède à la fois des mécanismes de succion et de toux, et de la respiration branchiale (1).

– Le **hoquet aigu** : secousses répétitives **durant moins de 48 heures**, parfois bruyantes, dont le sujet est conscient. C'est un phénomène gênant mais **sans gravité**, que chacun connaît, et qui fait sourire ; expérience banale qui s'observe à tout âge, et dont le pronostic est excellent.

– Le **hoquet chronique** : secousses répétitives **durant plus de 48 heures**, avec un **pronostic réservé** ; en effet, il peut être le symptôme d'une maladie ou d'une complication pathologique

sous-jacente et il est souvent rebelle. Son pronostic est la poursuite à long terme des secousses à fréquence variable et souvent avec une **périodicité de quelques jours ou quelques semaines par mois**. Il est à l'origine d'une invalidité significative. C'est donc en règle générale le seul hoquet qui implique une prise en charge médicale sérieuse avec en particulier, recherche de sa cause pour tenter un traitement étiologique. **L'œsophagite par reflux en est la plus fréquente**, loin devant les causes thoraciques, abdominales, cérébrales voire psychiques.

Le hoquet aigu

Les hoquets aigus ne posent pas réellement de problème médical, puisque la gêne est limitée dans le temps à quelques heures tout au plus. **L'étiologie en est souvent évidente : abus d'alimentation ou de boissons, occlusion, ingestion de caustique, effet indésirable d'un médicament, etc.**

De nombreuses méthodes populaires ont cours dans le but d'interrompre ce hoquet. Elles ont généralement pour mécanisme l'apnée ou le détournement de l'attention. Compte tenu de la tendance spontanée forte du hoquet aigu à disparaître pour ne pas revenir, l'efficacité réelle de ces méthodes reste sujette à caution. Néanmoins, si on se trouve face à un hoquet aigu, la **manœuvre de Salem** peut aider (Fig. 1). Elle repose sur l'attouchement de la paroi postérieure du pharynx par une sonde nasale. Elle est la méthode de blocage physique du hoquet la plus fiable mais elle n'est efficace que peu de temps. Elle peut être très utile pour bloquer un hoquet aigu. Le cas échéant, une **vidange gastrique par aspiration** peut aider à stopper un hoquet aigu.



J. CABANE
(Paris)

Le hoquet chronique

Tout autre est le problème posé par le hoquet chronique [2, 3]. D'une part, il peut être l'indice d'un problème pathologique grave et donc justifier une approche diagnostique focalisée en priorité vers l'œsophage ; d'autre part, il est *per se* à l'origine d'un retentissement somatique sérieux, qui impose qu'il soit réduit par tous les moyens.

Etiologies

La recherche d'une cause œsophagienne doit être la priorité compte tenu de la fréquence des anomalies œsophagiennes qui peuvent être responsables du hoquet et de l'impact thérapeutique qui en découle [4, 5].

De nombreuses causes non œsophagiennes de hoquet ont également été

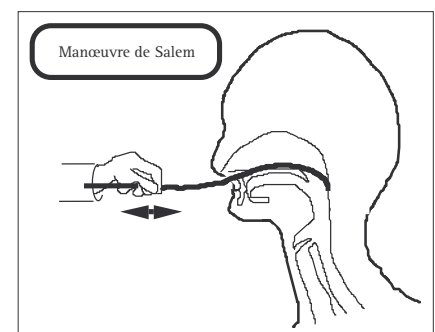


Figure 1. – **Manœuvre de Salem.** Une sonde plastique semi rigide est introduite horizontalement d'avant en arrière par le nez jusqu'à toucher la paroi postérieure du pharynx. Une fois ce contact établi, on imprime à la sonde de petits **mouvements de va et vient** afin de stimuler les **récepteurs pharyngés** et de déclencher un **réflexe inhibiteur du hoquet**.

Tirés à part : Jean Cabane, Service de médecine interne, Hôpital Saint-Antoine, 184, rue du Faubourg Saint-Antoine – 75571 Paris cedex 12.

identifiées [2]. Leur imputabilité repose au moins sur la coïncidence entre la disparition du hoquet et leur traitement. Dans certains cas, des récives permettent d'affirmer la liaison causale. Plus fragiles sont les associations symptomatiques, surtout du fait que le hoquet chronique survient préférentiellement chez des patients masculins du troisième ou du quatrième âge, ou chez des malades cachectiques en phase terminale d'une affection fatale (SIDA ou cancer le plus souvent). La poly-pathologie fréquente chez ces patients impose la prudence avant de tirer des conclusions quant à la genèse du hoquet.

Les étiologies non œsophagiennes possibles d'un hoquet chronique sont détaillées dans le tableau I. Elles peuvent être abdominales, thoraciques, cervicales ou neurologiques.

Dans les traumatismes crâniens comme dans les méningites ou les encéphalites, le hoquet est un signe de mauvais pronostic.

Comme dans le hoquet aigu, si cela est jugé nécessaire, la manœuvre de Salem peut soulager le patient en bloquant temporairement le hoquet (Fig. 1). Ceci permet de réaliser plus calmement les examens complémentaires. Sa répétition dans un hoquet chronique est parfois à l'origine d'un traumatisme de la paroi postérieure du pharynx.

TABLEAU I
CAUSES D'UN HOQUET CHRONIQUE

1. Pathologies abdominales
- cancer du rein, cancer du pancréas, lymphome malin, sarcomes, tumeur du mésentère,
- parasitoses,
- maladies hépatiques
- atteinte diaphragmatique
- péritonite, abcès sous-phrénique
2. Pathologies thoraciques
- tuberculose, suppuration pulmonaire, pleurésie, péricardite,
- cancer pleural ou pulmonaire
3. Pathologies cervicales
- goitre
- adénopathies (lymphomes)
- pathologie pharyngée
4. Pathologies neurologiques
- hypertension intracrânienne de cause tumorale ou vasculaire
- pathologie de la fosse postérieure (tumeur)
- méningite, encéphalite
- traumatisme crânien
- séquelles de méningite, de malformations vasculaires ou de tumeurs opérées

Stratégie d'exploration

La priorité est donnée à la clinique et à la réalisation d'investigations digestives hautes. Ce n'est que dans un second temps que d'autres systèmes seront explorés. Le diagnostic de hoquet d'origine centrale, organique ou psychique, ne sera fait que plus rarement et parfois par exclusion. Une stratégie d'exploration est proposée dans la figure 2.

EXPLORATIONS ŒSOPHAGIENNES

Endoscopie digestive haute

C'est l'examen prioritaire. Des anomalies (essentiellement œsophagiennes) y ont été constatées chez la grande majorité des patients : hernie hiatale, œsophagite plus ou moins sévère exposant au risque d'endobrachyœsophage.

pH-métrie des 24 heures

Cet examen est complémentaire de l'endoscopie en quantifiant l'importance du reflux acide, qui n'est pas toujours parallèle aux lésions endoscopiques. La pertinence de ce reflux est prouvée par le test de Bernstein qui a pu dans certaines observations déclencher le hoquet.

Manométrie

Une dyskinésie œsophagienne est mise en évidence dans la majorité des hoquets chroniques. Il peut s'agir d'anomalies mineures associées au RGO (hypotonie ou trouble de relaxation du sphincter inférieur de

l'œsophage, anomalies de la motricité œsophagienne) d'un méga-œsophage ou d'une hypertonie. Certains malades ont un « œsophage casse-noisette » bien qu'ils n'aient pas de douleurs d'allure angineuse.

IMAGERIE THORACIQUE ET CÉRÉBRALE

L'imagerie est décevante dans les hoquets chroniques ; à part de rares tumeurs ou anomalies médiastinales, de rares pathologies vasculaires ou tumorales cérébrales, elle ne montre le plus souvent pas la cause du hoquet.

Traitement et évolution

L'objectif général de la prise en charge est l'identification et le traitement de la cause du hoquet chronique. Le suivi des malades montre que la majorité sont en rémission complète après traitement étiologique, le plus souvent de l'œsophagite par reflux. Une minorité est en rémission partielle (le hoquet persistant mais avec une fréquence et une périodicité très réduites), et quelques rares malades sont en échec (le hoquet persistant avec une fréquence et une périodicité identiques voire supérieures malgré les essais thérapeutiques). Souvent, persistent des périodes de hoquet durant quelques jours alternant avec des rémissions.

Le cas clinique le plus typique est celui d'un sujet âgé masculin souffrant d'un hoquet périodique, une à trois semaines par mois, dont les traitements médicaux associés (Tableau II) ne permettent au mieux que de réduire la fréquence et l'intensité des crises de hoquet. Ces malades ont fréquemment des blocages respiratoires, paroxysmes de hoquet durant lesquels aucun débit d'air inspiratoire ou expiratoire n'est possible, la cage thoracique étant bloquée par des muscles tétanisés en inspiration maximale. Une amélioration est possible en couplant les antidépresseurs tricycliques, les inhibiteurs de la recapture de la sérotonine, le baclofène [6]. La gabapentine est également une solution thérapeutique [7].

Les médicaments utilisables pour traiter un hoquet chronique sont détaillés dans le tableau II.

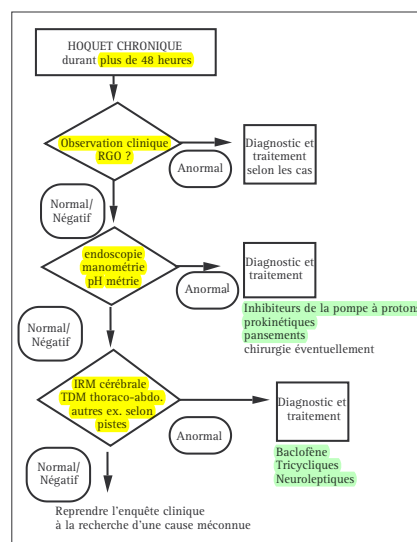


Figure 2. - Prise en charge clinique d'un hoquet chronique.

TABLEAU II
VOIES D'ADMINISTRATION ET POSOLOGIE
DE QUELQUES MÉDICAMENTS ANTI-HOQUET MAJEURS

Classe Durée	Molécule Prises/j	Nom commercial			Voie	Dose
Inhibiteurs de la pompe à protons	oméprazole	Mopral®	PO IV	20 mg 40 mg	24 h 24 h	1 1
Anti-H2	ranitidine	Azantac®	PO IV	150 mg 50 mg	12-24 h 6-24 h	1-2 1-4
Anti-spastiques analogues du GABA	baclofène	Lioréal®	PO	10 mg	4-6 h	4
Neuroleptiques	chlorpromazine	Largactil®	PO	25 mg 100 mg	> 24 h	1
Antiémétiques	dompéridone	Motilium	PO	10 mg	8 h	3
Anti-épileptiques	gabapentine	Neurontin®	PO	100 à 400 mg	8 h	3

NB : Ces médicaments ont valeur d'exemple ; leur liste ne fait que refléter quelques possibilités thérapeutiques, et les habitudes de prescription de l'auteur. Elles n'ont aucune prétention d'exhaustivité.

Conclusions

Le hoquet aigu pose peu de problèmes de prise en charge sauf s'il est associé à une condition pathologique évolutive, généralement évidente, et dont le traitement règlera le hoquet. Mais, dans la majorité des cas, il ne nécessite pas de déployer une grande activité médicale.

Le hoquet chronique, lui, est une situation rare et invalidante qui demande une prise en charge spécialisée. La recherche et le traitement de sa cause

sont prioritaires. Bien évidemment, le contexte clinique peut orienter fortement vers une solution, mais le plus souvent, faute de piste clinique, l'arbre décisionnel de la Figure 2 s'applique. Il débouche souvent sur la découverte et le traitement d'un reflux gastro-œsophagien ou d'une dyskinésie œsophagienne. Il reste à déterminer quelles anomalies sont primitivement œsophagiennes et lesquelles sont les conséquences d'un hoquet déclenché et perpétué d'ailleurs. Le plus souvent, le traitement œsophagien règlera la question.

RÉFÉRENCES

1. Straus C, Vasilakos K, Wilson RJ, Oshima T, Zelter M, Derenne JP, Similowski T, Whitelaw WA. A phylogenetic hypothesis for the origin of hiccough. *Bioessays* 2003; 25: 182-8.
2. Cabane J, Desmet V, Derenne JP, Similowski T, Launois S, Bizec JL, Orcel B. Hoquet chronique *Rev Med Interne*. 1992; 13: 454-9.
3. Launois S, Bizec JL, Whitelaw WA, Cabane J, Derenne J-Ph. Hiccup in adults: an overview. *Eur Respir J* 1993; 6: 563-75.
4. Pooran N, Lee D, Siderikis K. Protracted hiccups due to severe erosive esophagitis: a case series. *J Clin Gastroenterol* 2006; 40: 183-5.
5. Doore MP, Pedroni A, Pes GM, Maragkoudakis E, Tadeu V, Pirina P, Realdi G, Delitala G, Malaty HM. Effect of antisecretory therapy on atypical symptoms in gastroesophageal reflux disease. *Dig Dis Sci* 2006; 9: 463-8.
6. Guelaud C, Similowski T, Bizec JL, Cabane J, Whitelaw WA, Derenne J-Ph. Baclofen therapy for chronic hiccup. *Eur Respir J* 1995; 8: 235-7.
7. Hernandez JL, Pajaron M, Garcia Regata O, Jimenez V, Gonzalez Macias J. Gabapentin for intractable hiccup. *Am J Med* 2004; 117: 279-81.

RÉSUMÉ

L'essentiel à retenir à propos du hoquet chronique

- Le hoquet aigu fait partie de la physiologie
- Le hoquet chronique est l'indice d'une pathologie qui est le plus souvent œsophagienne
- L'endoscopie est le premier examen, mais il n'est pas toujours suffisant
- Lorsque l'œsophage est innocenté, le cerveau et les voies nerveuses de la ventilation sont à explorer
- L'interniste est bien placé pour explorer un hoquet chronique vu la diversité des situations
- Les traitements doivent être les plus étiologiques possibles

