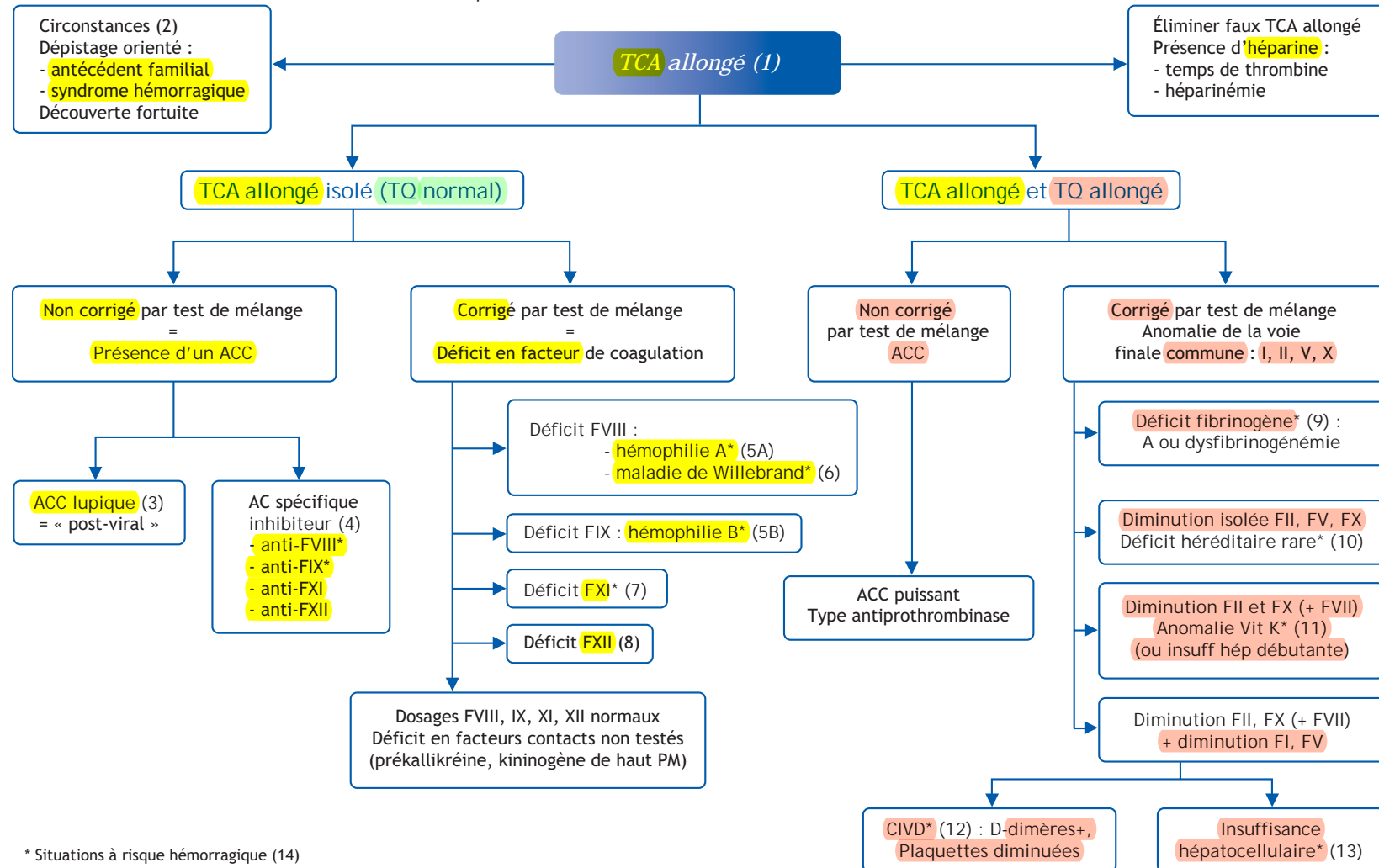


## H. Chambost

Service hématologie pédiatrique, centre de traitement de l'hémophilie, hôpital Timone - Enfants,  
264, rue Saint-Pierre, 13385 Marseille cedex 05, France

### ■ Abréviations

AC : anticorps  
ACC : anticoagulant circulant  
TR : temps de Quick



## ■ Arbre diagnostique - Commentaires

### (1) TCA allongé

**Le TCA** (temps de céphaline + activateur), obtenu par activation de la voie intrinsèque de la coagulation par différentes substances (kaolin pour le TCK) mesure un temps de coagulation, rapporté au temps observé chez un témoin. Le TCA est **normal pour un rapport temps malade/temps témoin (M/T) < 1,2**. Il est **physiologiquement plus long chez le nouveau-né (normal si M/T < 1,3)**. Un TCA normal **implique la normalité des facteurs** (F) suivants : système contact (**FXII et FXI**), kininogène de haut poids moléculaire, prékallicréine), complexe antihémostatique (**FVIII, FIX**), complexe prothrombinase (**FX, FV**), prothrombine (**FII**) et fibrinogène (**FI**).

### (2) Circonstances diagnostiques du TCA allongé

Le diagnostic peut être orienté :

- 1) par un dépistage familial (associer d'emblée le dosage analytique ciblé : FVIII, FIX, FXI, F Willebrand antigène) ;
- 2) par un syndrome hémorragique (le TCA fait partie du bilan d'hémostase standard avec TQ, dosage de fibrinogène et numération plaquettaire).

Ou bien fortuit, par exemple lors d'un bilan préanesthésique.

Bien que le bilan d'hémostase préopératoire ne s'impose pas sur un plan médico-légal, son indication doit être d'autant plus large avant une intervention à risque que l'enfant est plus jeune et n'a pas été exposé à un risque préalable.

### (3, 4) Deux types d'ACC pour un TCA allongé isolé

(3) Le terme anticoagulant circulant est mal adapté du fait de l'absence de risque hémorragique associé aux ACC qui doivent être considérés comme artéfact de laboratoire lié à une réactivité contre des phospholipides. Ces anticorps qui allongent le TCA n'entraînent pas de diminution des facteurs de coagulation. Ils se rencontrent souvent chez le jeune enfant en situation infectieuse, ce qui rend leur dépistage fréquent avant une intervention ORL. Un ACC isolé confirmé par un

indice de Rosner élevé ne doit pas faire récuser l'intervention. L'évolution est spontanément résolutive et un suivi biologique n'est pas nécessaire.

(4) Les **inhibiteurs** inactivent un facteur de coagulation et s'accompagnent d'un syndrome hémorragique marqué. Les auto-anticorps anti-FVIII, plus fréquents de ces inhibiteurs, sont exceptionnels chez l'enfant. Ils s'accompagnent d'un taux de FVIII effondré, non corrigé par l'addition de plasma témoin lors du test des mélanges.

### (5) Hémophilies A et B

Il s'agit du modèle de maladie associée à un TCA allongé isolé. Le tableau hémorragique et les antécédents évocateurs d'hérédité liée à l'X confortent le diagnostic, mais la fréquence des formes sporadiques ne doit pas le faire récuser en l'absence d'antécédent.

(5A) **En cas de diminution du FVIII, le diagnostic de maladie de Willebrand doit être écarté pour affirmer l'hémophilie A.**

(5B) Le TCA allongé par FIX bas doit être interprété avec prudence chez le nouveau-né et le nourrisson, en vérifiant les normes pour l'âge et en comparant avec les autres facteurs vitamine K dépendants du fait de l'imaturité physiologique de la synthèse hépatique.

(6) La maladie de Willebrand s'accompagne souvent d'une diminution du FVIII, notamment dans 3 situations :

- type 3 : FVIII effondré du fait de l'absence de FW ;
- type 1 sévère : diminution du FVIII parallèle à celle du FW ;
- type 2N : anomalie du FW sur le site de liaison au FVIII.

(7) Le déficit en FXI peut se manifester par des saignements plus ou moins graves après traumatisme ou chirurgie dans les rares formes sévères (mutations homozygotes ou hétérozygotes composites).

(8) **Le déficit en FXII, comme les déficits en facteurs contacts, n'est pas à risque hémorragique.**

(9) Les déficits quantitatifs et qualitatifs en fibrinogène allongent à la fois le temps de Quick (TQ) et le TCA qui ne peuvent pas être interprétés pour des taux < 0,5 g/l.

(10) Les déficits congénitaux isolés en FII, FV et FX allongent à la fois le TQ et le TCA. Seules les formes sévères de ces déficits exceptionnels sont à risque hémorragique.

(11) Les défauts d'apport, d'absorption ou de métabolisme de la vitamine K allongent le TCA par diminution des facteurs II, IX et X.

(12) Dans les tableaux d'insuffisance hépatique, la diminution du facteur V s'ajoute celle des facteurs vitamine K dépendants.

(13) **En cas de CIVD, la diminution de l'ensemble des facteurs de coagulation s'accompagne d'une thrombopénie et de D-dimères positifs.**

(14) Quelles sont les situations à risque hémorragique parmi les causes de TCA allongé ?

– **TCA allongé isolé : hémophilies A et B, plus rarement déficit en FXI.**

– TCA allongé avec TQ diminué : formes sévères de déficits congénitaux rares (fibrinogène, FII, FV et FX).

– Diminutions acquises, combinées ou dissociées, des mêmes facteurs (par exemple inhibiteur anti-FVIII, anti-prothrombinase, CIVD...).

On remarque ainsi que le diagnostic d'un TCA allongé regroupe un grand nombre de situations, pour lesquelles la normalité ou non du TQ est un élément primordial de l'orientation. Pour mémoire, il est beaucoup plus simple de s'orienter face à un allongement isolé du TQ qui correspond de manière univoque à une diminution du facteur VII. Dans tous les cas, la réflexion autour de l'origine acquise ou constitutionnelle des troubles de coagulation constitue une autre étape importante de l'orientation diagnostique.

### Conflit d'intérêt

Aucun.

Correspondance.

e-mail : herve.chambost@ap-hm.fr

## ■ Références

Andrew M, Paes B, Milner R, et al. Development of the human coagulation system in the full-term infant. Blood 1987;70:165-72.

Andrew M, Paes B, Milner R, et al. Development of the human coagulation system in the healthy premature infant. Blood 1988;72:1651-7.

Chambost H, Meunier S. Enjeux d'une prise en charge pédiatrique précoce de l'hémophilie sévère. Arch Pediatr 2006;13:1423-30.