

Reçu le :  
29 avril 2015  
Accepté le :  
16 juin 2015  
Disponible en ligne  
15 juillet 2015



CrossMark

# Les nævus mélanocytaires de la face chez l'enfant : quoi de neuf ?

The congenital melanocytic nevi of the face in child:  
What's new?

G. Captier<sup>a,b,\*</sup>

<sup>a</sup> Faculté de médecine de Montpellier-Nîmes, université de Montpellier, 34000 Montpellier, France

<sup>b</sup> Service d'orthopédie plastique pédiatrique, hôpital Lapeyronie, CHRU de Montpellier, 191, avenue du Doyen-Gaston-Giraud, 34295 Montpellier cedex 5, France

Disponible en ligne sur

**ScienceDirect**

[www.sciencedirect.com](http://www.sciencedirect.com)

## Summary

Congenital melanocytic nevi of the face are a frequent reason for consultation in paediatric plastic surgery. Usually of small size, they raise a complex problem of reconstruction when they are large and giant. The indication of excision is generally stated on aesthetic criteria whereas the risk of melanoma is especially important in the giant nevi. Simple suture, full thickness skin graft and expanded skin flaps are the techniques of choice. The treatment must be carried out precociously, follow a surgical planning, respect the aesthetic units of the face and the periorificial areas, adapt to the age of the child and bring psychological benefit to the child.

© 2015 Elsevier Masson SAS. All rights reserved.

**Keywords:** Pigmented nevus, Neurocutaneous melanosis, Reconstructive surgical procedures, Congenital facial neoplasm

## Introduction

Les nævus mélanocytaires congénitaux (NMC) sont des malformations pigmentaires présentes dès la naissance ou dans les mois qui suivent. Ils posent essentiellement deux problèmes : esthétique et vital par le risque de transformation maligne.

Ceux du visage posent des problèmes prioritairement esthétiques parfois ambivalents. Lorsqu'ils sont de très petites tailles, ils prennent le nom de « grain de beauté » et peuvent rehausser le charme d'un visage. En revanche, dès qu'ils sont

## Résumé

Les nævus mélanocytaires de la face sont un motif de consultation fréquent en chirurgie plastique pédiatrique. Le plus souvent de petite taille, ils posent des problèmes de reconstruction complexe lorsqu'ils sont larges et géants. L'indication d'exérèse est le plus souvent posée sur des critères esthétiques alors que le risque de mélanome est surtout important dans les nævus géants. L'exérèse suture, la greffe de peau totale et les lambeaux cutanés expansés sont les techniques de choix. Le traitement doit être réalisé précocement, suivre une planification chirurgicale, respecter l'esthétique du visage et les zones péri-orificielles, s'adapter à l'âge de l'enfant et apporter un bénéfice psychologique à l'enfant.

© 2015 Elsevier Masson SAS. Tous droits réservés.

**Mots clés :** Nævus mélanocytaire, Mélanose neurocutanée, Technique de chirurgie reconstructive, Lésions congénitales de la face

plus étendus, ils deviennent affligeants et entraînent un traumatisme psychologique, plus ou moins important, chez l'enfant et ses parents, en particulier à la naissance.

D'origine mal connue, les nævus de petite taille sont très fréquents dans la population alors que les formes de grandes tailles et géantes, quelle que soit la localisation, sont très rares de l'ordre de 1/20 000 [1] avec une prévalence de 0,67 % pour les formes moyennes (> 1,5 cm) et larges (> 20 cm) [2]. De localisation ubiquitaire, les NMC de grandes tailles sont plus fréquents au niveau du tronc, puis au niveau de l'extrémité céphalique et enfin les extrémités.

L'existence d'un NMC du visage entraîne très rapidement une discussion d'exérèse chirurgicale dont la stratégie va dépendre de la taille, de la localisation et des séquelles esthétiques et fonctionnelles éventuelles.

\* Correspondance.

e-mail : [g-captier@chu-montpellier.fr](mailto:g-captier@chu-montpellier.fr).

## Définition et classification

### Qu'est-ce qu'un nævus ?

Il s'agit de lésions pigmentaires secondaires à une différenciation mélanocytaire précoce, dans le derme ou l'hypoderme ou à une migration incomplète et anormale des mélanocytes. L'étiologie exacte est inconnue. Les NMC font partie des dysembryoplasies et plus particulièrement des hamartomes. Certains ont noté que les enfants porteurs d'un NMC ont un visage caractéristique avec au moins trois des caractéristiques suivantes dans 74 % des cas : front large ou proéminent, hypertélorisme apparent, sourcil particulier, plénitude périorbitaire, nez petit/court, arête nasale étroite, pointe large, visage large ou rond, joues pleines, pré-maxillaire supérieur proéminent, philtrum proéminent/long et lèvre inférieure éversée [3].

### Classification

#### Dermatologique

La plupart des classifications cliniques tiennent compte de l'étendue du NMC, taille ou surface. L'utilité des classifications est reconnue pour des raisons cliniques et scientifiques évidentes d'évaluation des risques de mélanome et de résultats des traitements. Krengel et al. [4] ont proposé une classification consensuelle qui tient compte de la taille projetée à l'âge adulte (TPA) du NMC en fonction des différentes localisations :

tronc et membre supérieur, tête et cou et membre inférieur (*tableau 1*). D'autres critères sont pris en compte comme le nombre de NMC satellites et les caractéristiques cliniques. La présence de multiples NMC satellites au niveau du visage est une forme particulière qui rend le traitement complexe.

#### Chirurgicale

Au niveau du visage plus que la taille, la localisation anatomique est plus importante. Pilney et al. [5] considèrent qu'un NMC géant est un nævus qui ne peut pas être excisé entièrement avec une fermeture par suture directe, simple et sans distorsion des tissus adjacents. Gur et Zyker [6] parlent de NMC complexe du visage et proposent une classification basée sur la taille (sans préciser la TPA) :

- groupe 1 : taille < 3 cm, 1 seule unité esthétique du visage, 1 seule intervention ;
- groupe 2 : taille entre 3 et 12 cm, 1 à 2 unités esthétiques, 2 interventions au maximum ;
- groupe 3 : taille > 12 cm, plus de 2 unités esthétiques, 3 interventions au minimum.

En tenant compte de la localisation des NMC, il existe des distributions particulières souvent identiques notamment pour les NMC du groupe 3 qui peuvent être subdivisés en deux sous-groupes : centro-faciaux et latéro-faciaux. Les premiers sont centrés sur la glabella, la région nasale avec une extension orbitaire et jugale plus ou moins symétrique.

Tableau 1

Classification des NMC selon Krengel et al. [9].

Paramètre du NMC	Terminologie	Définition
Taille projetée à l'âge adulte	Petit nævus	< 1,5 cm
	Nævus moyen	
	M1	1,5 à 10 cm
	M2	> 10–20 cm
	Nævus large	
	L1	> 20–30 cm
	L2	> 30–40 cm
	Nævus géant	
G1	> 40–60 cm	
G2	> 60 cm	
	Nævus moyens multiples	≥ 3 nævus moyens sans un NMC prédominant
Localisation		
Tête	Face, cuir chevelu	
Tronc	Cou, épaule, dos supérieur moyen ou inférieur, thorax/sein, abdomen, flanc, région glutéale, région périnéale	
Extrémités	Bras, avant-bras, main, cuisse, jambe, pied	
Nombre de satellite	S0	Aucun
	S1	< 20
	S2	20–50
	S3	> 50
Autres caractéristiques	Co, 1 ou 2	Couleur : faible, modérée, marquée
	Ro, 1 ou 2	Rugosité : non, modérée, marquée
	No, 1 ou 2	Nodule : non, dispersé, profond
	Ho, 1 ou 2	Hypertrichose : non, modérée, marquée

Les seconds sont centrés sur la région temporale avec une extension jugale plus ou moins importante et une extension frontale, orbitaire et nasale avec un respect de la pointe.

## Évolution

Bien qu'ils ne disparaissent pas, l'évolution des NMC est imprévisible. Ils peuvent s'éclaircir, modifier leur texture, devenir pileux, mais surtout augmenter de taille et dégénérer en mélanome ou être associés à une localisation neuroméningée.

### De la taille

L'augmentation de taille est proportionnelle à celle de la région anatomique considérée. Krengel et al. [4] proposent une grille de calcul pour classer les NMC de la tête et prédire leurs TPA (fig. 1).

### Dégénérescence en mélanome malin

La dégénérescence en mélanome des NMC est surestimée avec un risque moyen toutes tailles confondues de 0 à 10 %. L'incidence du mélanome chez l'enfant de moins de 14 ans est de 3/1 000 000 par an [7]. Le risque est surtout important pour les NMC géants, notamment de TPA de plus de 40 cm, ce qui est extrêmement rare au niveau de la tête [8,9]. Le risque de développer un mélanome associé à un NMC géant est particulièrement important au cours des premières années de vie avec un risque cumulé de 2,3 % les 5 premières années [10].

### Mélanose neurocutanée

Le risque de mélanose neurocutanée est plus élevé pour les NMC géants de la tête et du cou, de la ligne médiane lorsque la surface du NMC dépasse 50 % de la surface cutanée

corporelle totale et lorsque le NMC géant est associé à plus de 20 NMC satellites [8,11–14]. Les NMC de la tête sont à risque de mélanose neurocutanée, cependant il s'agit essentiellement de localisation occipito-cervicale ou dorsale et l'exploration systématique par IRM d'un NMC de la face n'est pas consensuelle, sachant que certains restent asymptomatiques [13].

## Diagnostic clinique

### Examen clinique

Le diagnostic de NMC est avant tout clinique. Il n'y a pas de diagnostic prénatal. La règle ABDCE est non applicable pour les NMC. L'hypertrichose est fréquente. Il peut y avoir une dépigmentation et un éclaircissement au cours des premières années.

L'aspect clinique brun marron peut être hétérogène, plat ou verruqueux avec des nodules mollassons. En cas de modification, d'ulcération ou de saignement d'un nodule, une biopsie est indiquée et l'interprétation histologique doit être réservée à des équipes expérimentées [15].

L'examen dermatoscopique peut être utile pour les nævus plats, superficiels et de petites tailles ou étendus. Le NMC apparaît comme homogène suivant un patron d'organisation régulier. En cas d'organisation irrégulière, une biopsie ou une exérèse est indiquée.

### Diagnostic différentiel

#### Halo nævus (nævus de Sutton)

Il s'agit d'un nævus qui se présente sous la forme d'une macule pigmentaire entourée par une dépigmentation périphérique. Histologiquement, il y a une infiltration lymphocytaire.

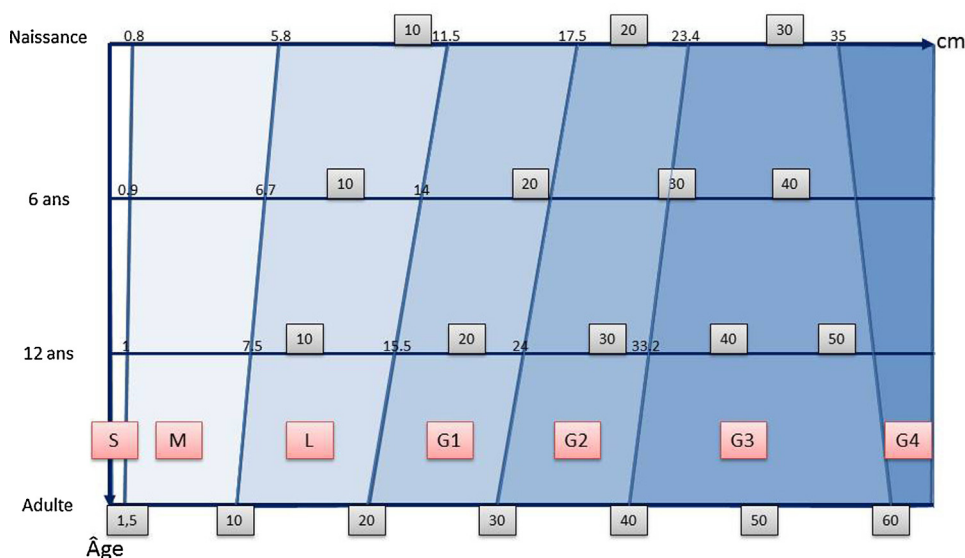


Figure 1. Estimation de la taille projetée à l'âge adulte des NMC selon Krengel et al. [9].

### Nævus de Spitz

Il s'agit de lésions d'origine mélanique survenant sur le visage, en particulier la joue, chez l'enfant et l'adolescent (3 à 13 ans). Cliniquement il s'agit d'une papule, rosée qui peut être brune au niveau des extrémités. Son caractère bénin est la règle, mais sujet à discussion.

### Tache café au lait

Il s'agit de lésion fréquente secondaire à une augmentation du nombre et de l'activité des mélanocytes. Elles peuvent être associées à une neurofibromatose de type 1 ou être isolées, parfois étendues (fig. 2).

### Nævus bleu

Il s'agit de nævus purement dermique d'aspect bleuté. Le nævus de Ota est localisé dans le territoire du nerf ophtalmique (V1) et maxillaire (V2) et prédomine chez les Asiatiques alors que le nævus de Ito est thoracique supérieur.

### Nævus pénétrant profond

Les *deep penetrating naevi* seraient une forme distincte des NMC (fig. 3). Souvent présents au niveau de la face sous la forme de lésions très noires, ils sont plus fréquents entre 10 et 30 ans [16]. Le diagnostic histologique est difficile, car ils ressemblent aux nævus bleus, aux mélanomes malins, aux nævus de Spitz ou aux NMC, cependant il s'agit de lésion de bon pronostic avec une récurrence exceptionnelle.

## Traitement

### Objectifs et principes

L'objectif principal du traitement est de supprimer le nævus en respectant l'identité du visage. Les principes du traitement pour arriver à cet objectif sont :

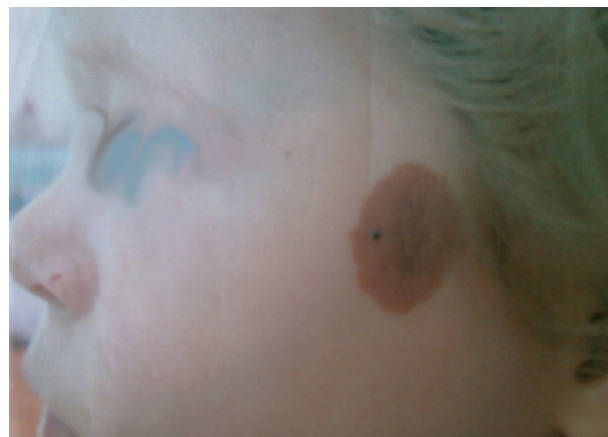

Figure 3. Forme particulière de lésion pigmentaire : *deep penetrating naevus*.

- de limiter le nombre d'interventions, et donc d'anesthésies générales ;
- de respecter les zones fonctionnelles péri-orificielles (paupière, narine, lèvre) ;
- de respecter les unités anatomiques et esthétiques de la face ;
- d'éviter les rétractions cicatricielles et les distorsions ;
- de terminer le traitement avant la scolarisation en primaire ;
- d'adapter la technique en fonction de l'âge de l'enfant.

Lorsque le diagnostic est fait, une stratégie et une planification chirurgicale devront être mises en œuvre le plus tôt possible, avant tout geste chirurgical, en fonction de la taille et de la localisation du nævus. L'accompagnement des parents et de l'enfant dans ce projet thérapeutique est également essentiel pour arriver au but fixé.

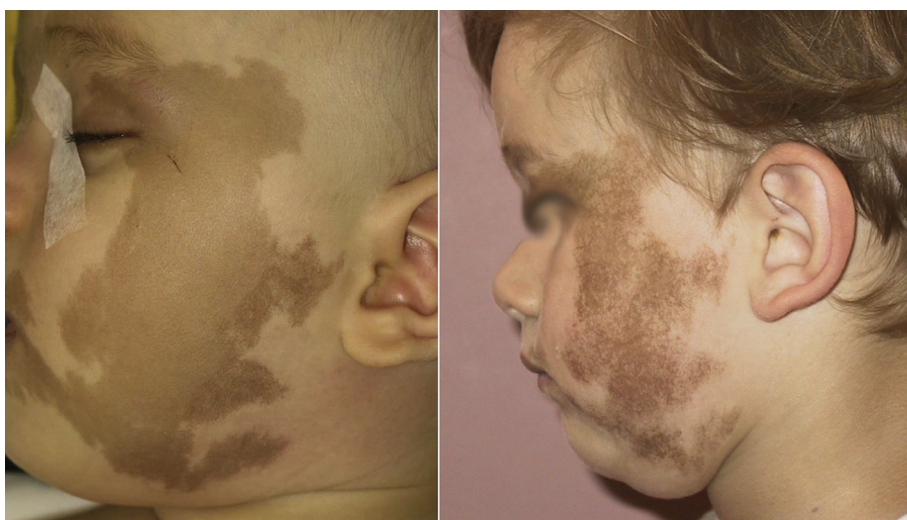

Figure 2. Tache café au lait étendue isolée avec un éclaircissement partiel avec plusieurs séances de dermabrasion (source Pr Captier).

## Techniques

Toutes les techniques de chirurgie plastique sont utilisables dans le traitement des NMC du visage, à l'exception des lambeaux libres qui n'ont pas d'indication.

La technique de réparation consiste à combler la perte de substance cutanée (PDS) résultante de l'exérèse du nævus. La meilleure technique est celle qui utilise la peau adjacente au nævus (même texture, même coloration, même nature) et qui n'altère pas la fonction et la croissance faciale.

### Exérèse suture

L'exérèse suture directe en un temps est le traitement de référence (fig. 4). Lorsque cette prise en charge n'est pas possible, cette exérèse peut être itérative à cause de la taille lésionnelle, cependant, au-delà de deux temps au niveau de la face, cette technique doit être discutée avec une autre. En effet, le risque de distorsion n'est pas négligeable même si la laxité et le déplacement cutanés sont facilités chez l'enfant. À notre avis, la relative bénignité des NMC de la face ne justifie pas le risque de distorsion. L'exemple type est l'ectropion avec exposition cornéenne par rétraction palpébrale. L'exérèse suture est d'autant plus facile que l'enfant est jeune. L'idéal est de placer la cicatrice le long des lignes de moindre tension décrites par Langer, mais cela n'est pas toujours possible et les

plis cutanés ne sont pas encore très marqués chez le nourrisson et le petit enfant (fig. 5). La plupart du temps le nævus n'est pas circulaire et l'excision fusiforme peut être faite selon le grand axe du nævus pour limiter la taille de la cicatrice. La laxité cutanée et la cicatrisation sont excellentes avant 6 mois alors que les cicatrices ont tendance à être hypertrophiques entre 2 ans et la puberté. La région inférieure de la face et limitrophe avec le cou est une zone à risque de cicatrices hypertrophiques.

### Grefe de peau et substitut

La greffe de peau totale est une technique utile pour la réparation des PDS après exérèse de NMC (fig. 6). Le choix de la zone donneuse est fonction de la zone à couvrir et doit tenir compte des unités anatomiques du visage. Les meilleures zones donneuses sont : la zone rétro-auriculaire (fig. 7), le pli cervical médian et la région supraclaviculaire. La greffe de peau totale peut être associée à une suture directe afin de diminuer la surface à greffer. Les zones de prélèvement au pli abdominal inférieur ou inguinal doivent être mûrement réfléchies, car le risque d'hyperpigmentation de la greffe ou d'apparition d'une pilosité sur une zone glabre est plus important. La peau totale peut être expansée préalablement afin de diminuer la surface de la zone donneuse et d'éviter des prises de greffe itératives. Greffée en unité esthétique, le résultat est

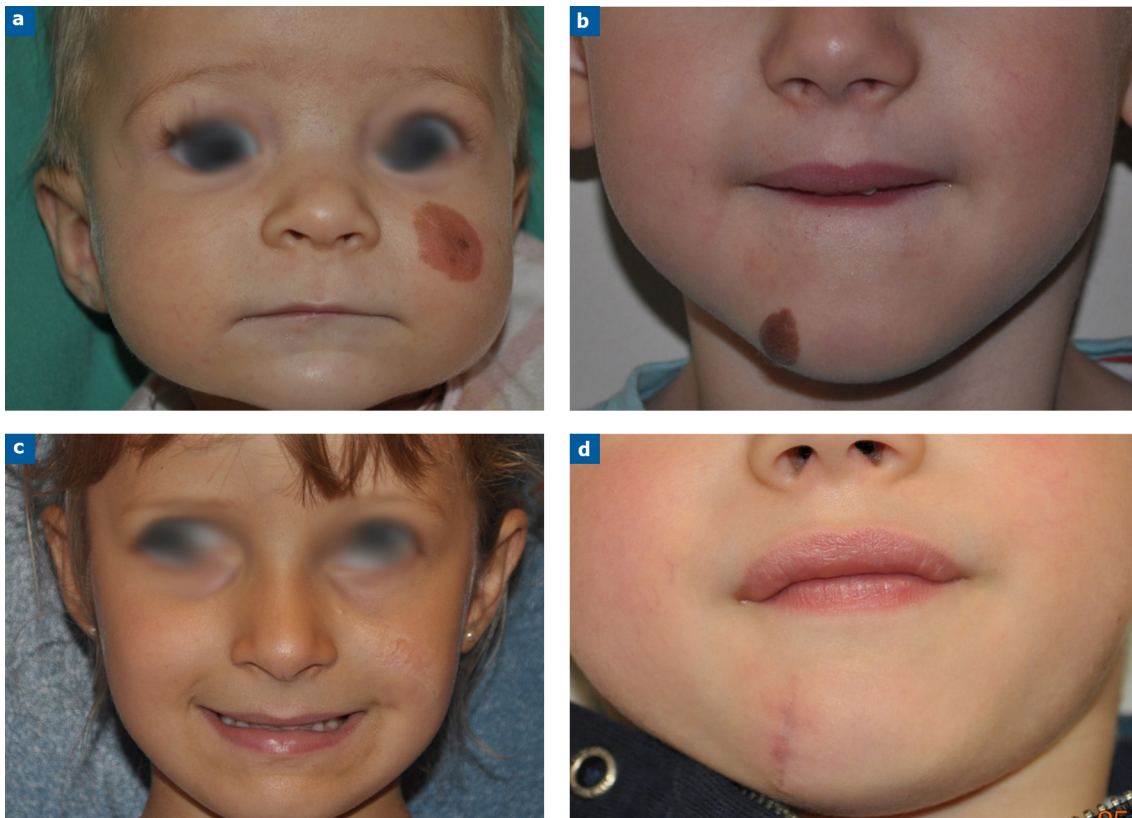
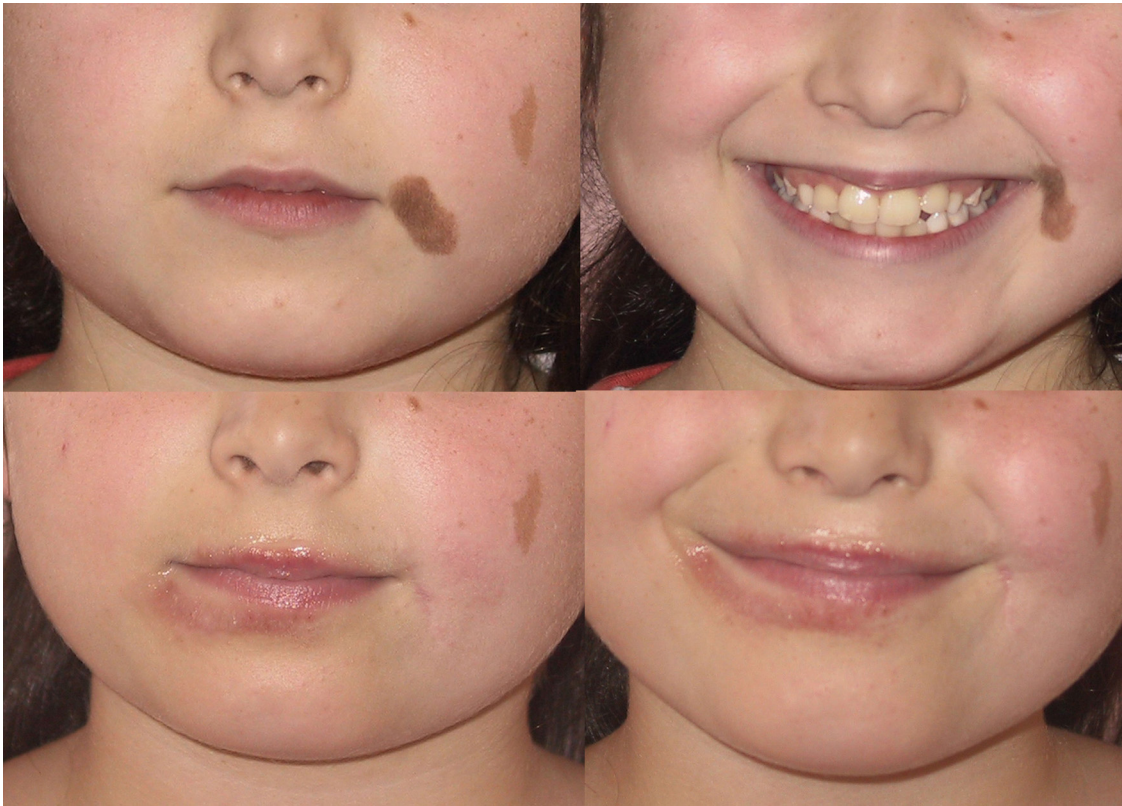
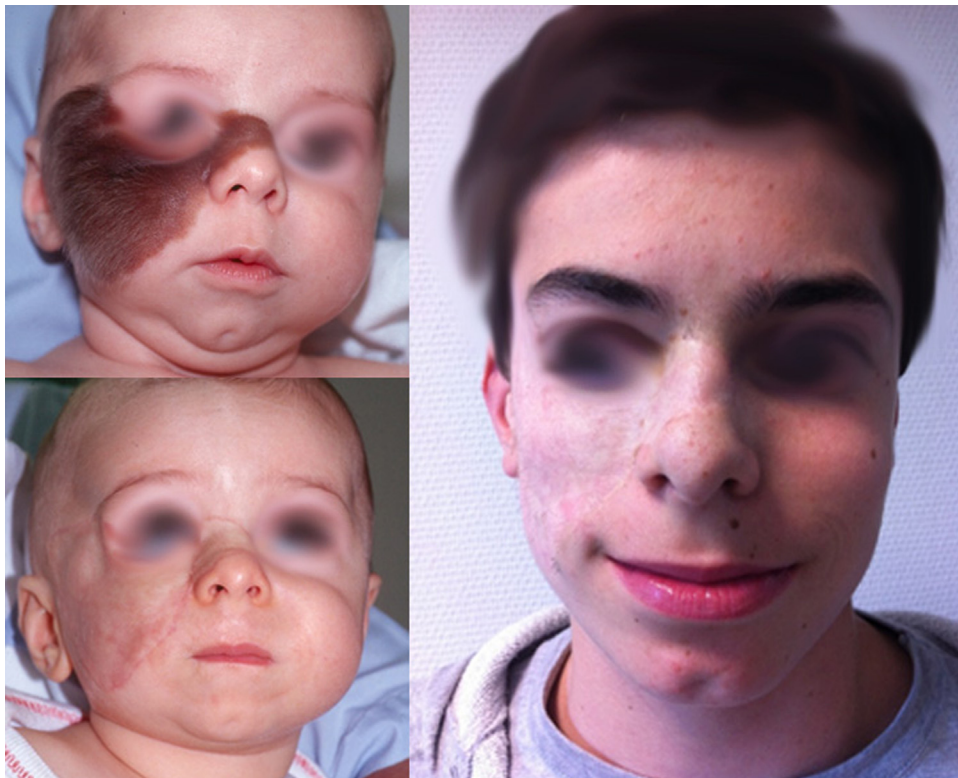Figure 4. Exérèse suture en un temps d'un NMC jugal (gauche) et mentonnière (droite). Résultat satisfaisant à distance malgré l'élargissement cicatriciel.



**Figure 5.** Exérèse suture d'un NMC (haut) et intégration de la cicatrice dans les plis naturels (en bas).



**Figure 6.** Résultat greffe de peau totale avec 11 ans de recul (source Dr James).

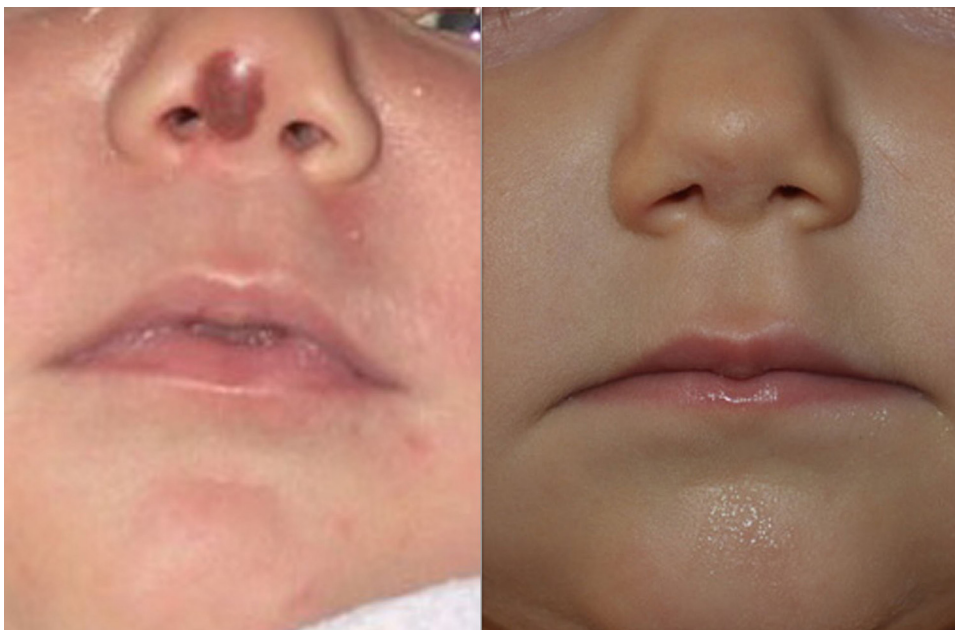

Figure 7. Résultat greffe de peau totale rétro-auriculaire.

satisfaisant dans la réparation faciale des brûlés, mais son utilisation dans le cadre des NMC de l'enfant est plus réservée, en dehors du front, s'il s'agit d'une peau supraclaviculaire expansée [17].

La réparation par un derme artificiel suivi d'une greffe de peau mince est une alternative fiable dans les NMC géants du dos ou des membres et du front [18] (fig. 8). Son bénéfice par rapport à une greffe de peau totale expansée reste à démontrer notamment au niveau de la face.

#### **Lambeau local et expansion**

L'expansion cutanée a transformé le traitement des NMC larges et géants [19–26]. Au niveau de la face, ce sont les régions frontale et jugale qui ont bénéficié le plus de cette technique (fig. 9). Un des problèmes au niveau jugal est le déplacement des zones de la barbe chez le garçon. Les lambeaux non expansés sont utilisables, mais au prix de cicatrices parfois étendues et hypertrophiques. L'expansion cutanée est bien tolérée chez le nourrisson et le petit enfant. Le choix de la taille prothétique est guidé par la surface cutanée saine adjacente au NMC. Il faut toujours choisir la prothèse la plus grande possible, même s'il existe un excès de tissu après l'expansion, celui-ci se rétracte ultérieurement. Nous préférons les prothèses rectangulaires (dont le degré de projection peut être choisi) et les valves internes qui sont toujours possibles à placer. Celles-ci sont toujours mises dans une loge séparée et d'accès facile pour le gonflage.

#### **Premier temps**

L'incision est pratiquement toujours intralésionnelle dans le NMC. Comme certains [27], nous pratiquons préférentiellement des cicatrices parallèles à la PDS, ce qui facilite la mise en place

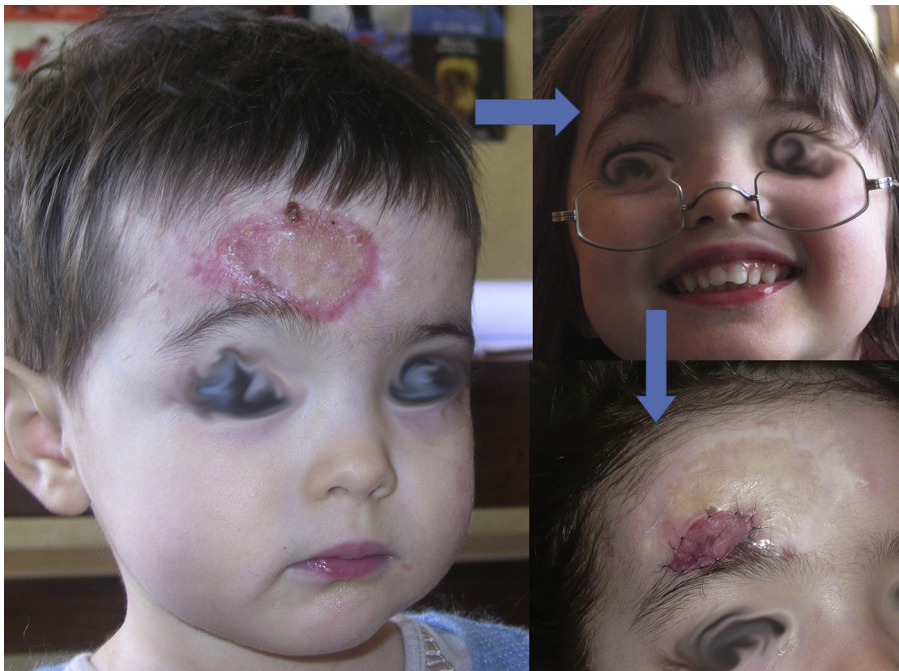prothétique et le dessin du lambeau. Cela ne pose pas de problème particulier, car le NMC avec la cicatrice sera enlevé au cours du deuxième temps chirurgical. Après une infiltration, l'hydro-dissection prépare la dissection sous-cutanée de la loge qui sera complétée par un décollement digital ou avec des décolleurs mousses. À part le crâne où la dissection est faite sous le plan de la galéa aponévrotique, la prothèse est placée dans le plan sous-cutané au-dessus du plan des muscles peauciers faciaux. La taille de la loge doit être légèrement supérieure à celle de la prothèse de façon à ce que la prothèse soit comme « un pied dans une chaussure ».

Il est possible de mettre plusieurs prothèses. Dans ce cas il faut privilégier des loges différentes afin de minimiser le risque de retrait d'une prothèse en cas de complications.

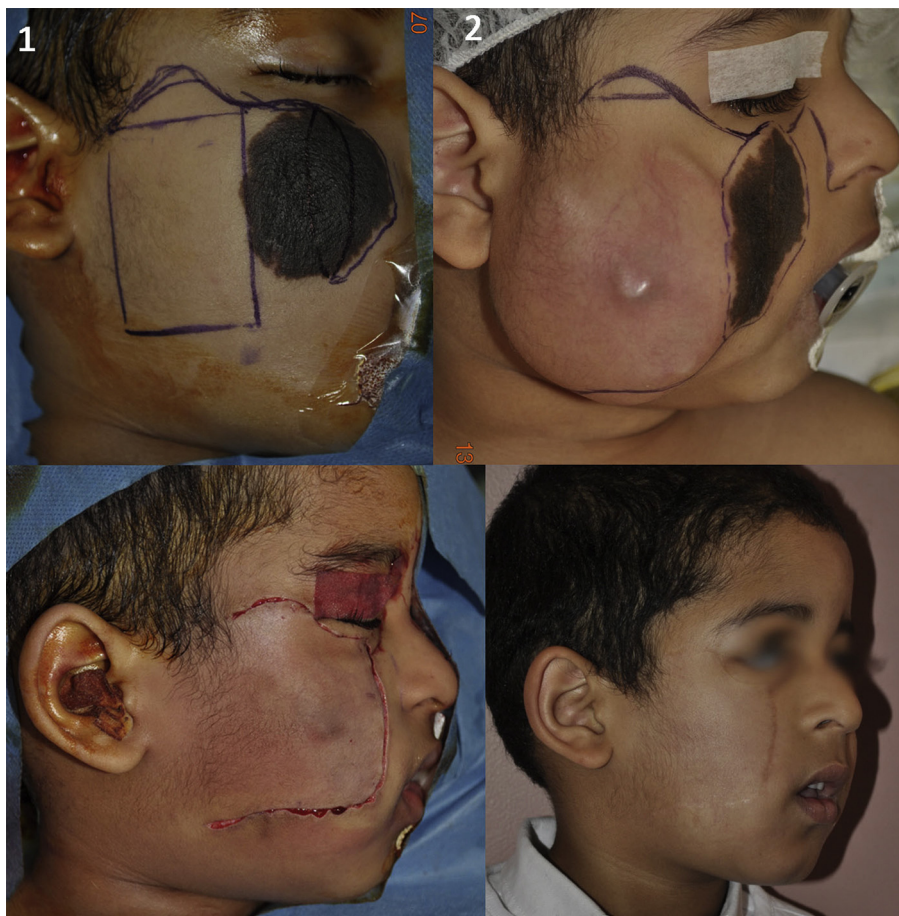#### **Gonflage et deuxième temps**

Le premier gonflage est pratiqué à 15 jours postopératoires, puis hebdomadairement. Le temps nécessaire va de 2 à 3 mois selon la PDS à reconstruire. Le gonflage doit être indolore. Le calcul de la surface exacte est complexe et le moyen d'approximation le plus simple est de mesurer la longueur de la peau expansée qui doit être au moins égale à la somme de la base de la prothèse plus celle de la PDS à couvrir.

La mobilisation du lambeau se fait par avancement simple ou avec deux contre-incisions, et par avancement-rotation avec une seule contre-incision. Même si la rançon cicatricielle est augmentée, il est préférable de tailler un lambeau plutôt que de faire un glissement qui limite la possibilité de mobilisation de la peau expansée. Il existe une discussion sur la conservation ou non de la coque inflammatoire et son rôle sur la vascularisation du lambeau. Dans notre expérience, cette coque n'est jamais retirée, car elle est source de saignement,



**Figure 8.** Résultat après utilisation d'un derme artificiel (Intégra<sup>®</sup>), puis greffe de peau mince avec conservation du sourcil dans un premier temps (source Pr Galinier).



**Figure 9.** Lambeau expansé de type Mustardé pour un NMC jugal. À noter une exérèse intralésionnelle au cours du premier temps.



par contre le drainage aspiratif est la règle pour favoriser l'adhérence du lambeau et éviter les espaces morts.

## Autres techniques

Plusieurs traitements alternatifs, comme le peeling chimique au phénol, le laser CO<sub>2</sub>, le curetage, la dermabrasion ou plus récemment l'hydro-dissection, ont été proposés pour le traitement des NMC. Les objectifs sont d'atténuer la coloration ou l'épaisseur du NMC pour éviter l'exérèse chirurgicale, donc les cicatrices. Seule la dermabrasion peut avoir un intérêt sur des zones localisées de traitement chirurgical difficile (fig. 10).

## Indications

### Faut-il toujours opérer les NMC de la face ?

Pour Arons et Hurwitz [28], il faut réaliser une exérèse chirurgicale complète en un temps si possible, quelle que soit la taille du NMC et le plus tôt possible. Ils justifient cette attitude à cause du risque de dégénérescence. Actuellement, il faut modérer ces propos car d'une part le risque de dégénérescence est surtout lié au NMC géant, en particulier ceux du tronc et ceux dont la TPA est supérieure à 40 cm, et d'autre part les indications d'exérèse au niveau du visage sont surtout esthétiques.

L'impact psychologique des NMC du visage justifie pleinement une prise en charge précoce. Elle fait souvent appel à plusieurs techniques chirurgicales [29]. La répercussion esthétique et psychosociale des NMC est bien connue avec des difficultés sociales et/ou des troubles comportementaux dans près de 30 % des cas sans qu'il n'y ait de corrélation entre la

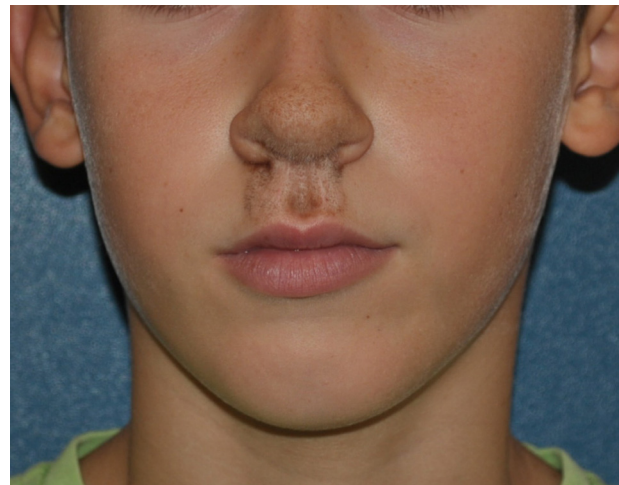

Figure 10. Résultat à long terme d'un NMC labio-nasal cureté en période néonatale.

visibilité du nævus, l'âge de traitement et les problèmes psychologiques [30].

Il n'y a donc aucun consensus et chaque indication doit être posée au cas par cas avec une information loyale et claire avec les parents sur les bénéfices et risques d'une intervention ou non.

### Comment les opérer ?

Le choix de la technique chirurgicale dépend des unités anatomiques des atteintes et de la taille du NMC. L'algorithme proposé par Gur et Zuker [6] nous semble pertinent pour guider l'indication (fig. 11-13). Dans les groupes 1 et 2, le choix de la technique dépendra surtout de la localisation alors

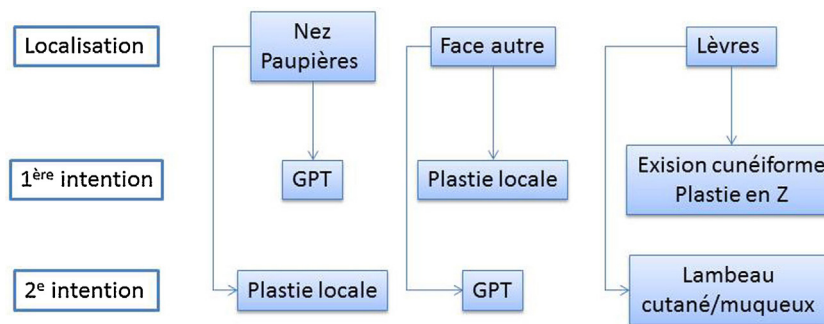


Figure 11. Algorithme de reconstruction pour les NMC de type 1 de Gur et Zuker [12].

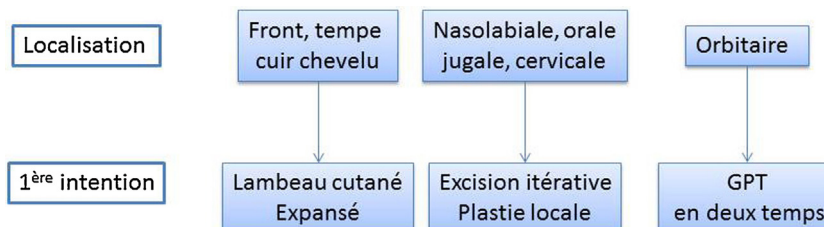


Figure 12. Algorithme de reconstruction pour les NMC de type 2 de Gur et Zuker [12].

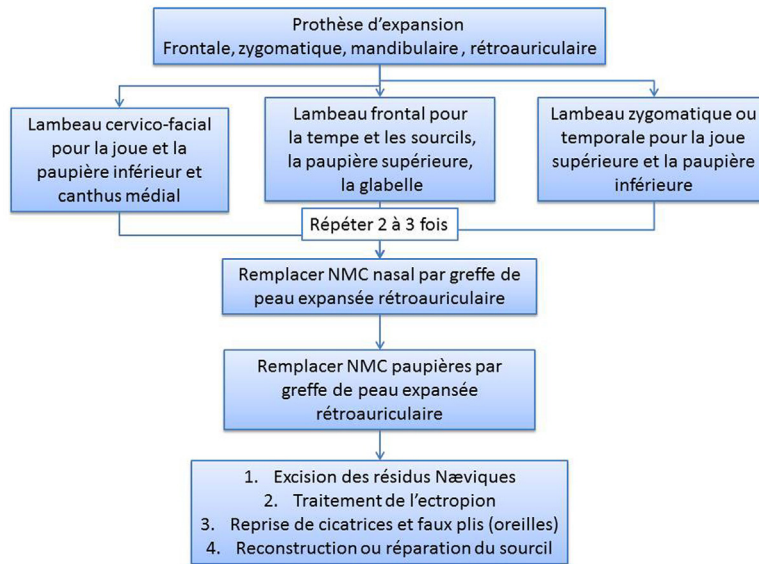


Figure 13. Algorithme de reconstruction pour les NMC de type 3 de Gur et Zuker [12].

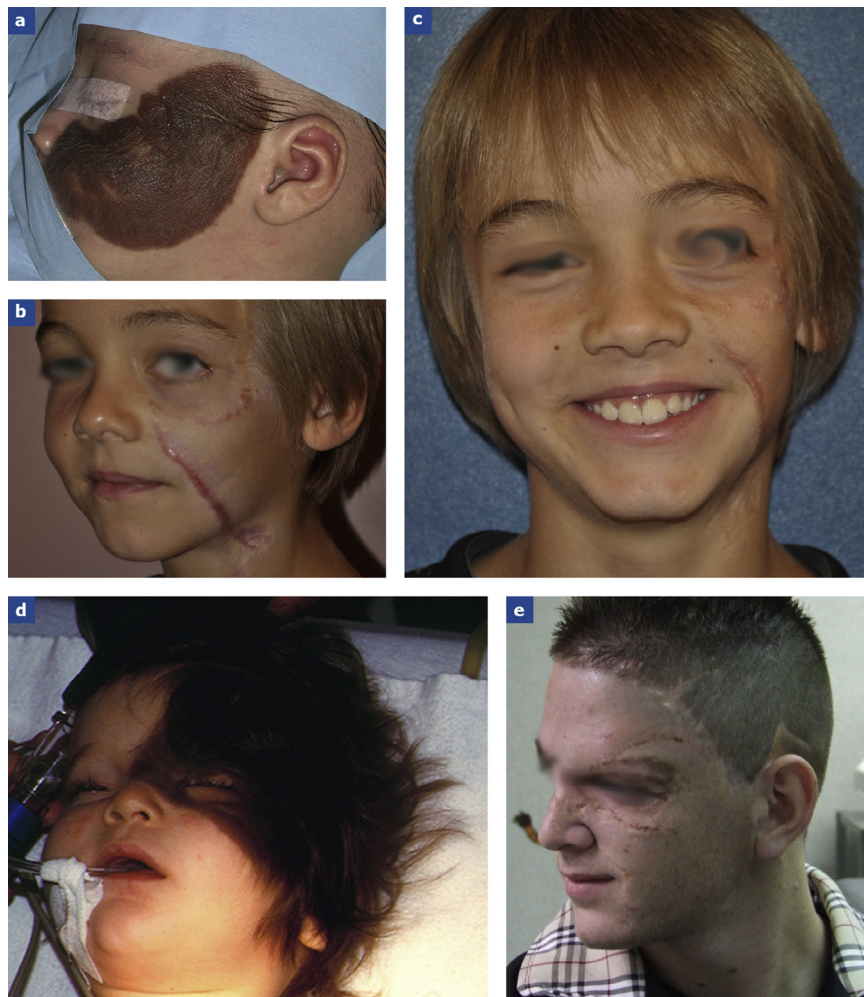

Figure 14. NMC du groupe 3, traités par plusieurs lambeaux expansés. En haut, NMC temporo-zygomatiques traités par expansions multiples et greffe de peau totale. Résultat après reprise de cicatrice par expansion jugale (source Pr Captier). En bas, NMC fronto-facial traité par expansions cutanées multiples, le premier protocole à 9 mois, suivi de deux autres et greffe de sourcil à l'adolescence (source Pr Vergnes).

que dans le groupe 3 il faut associer plusieurs techniques différentes (fig. 14) pour mener à bien l'exérèse. Le choix de la technique est modulé par l'âge du patient. De principe, chez l'enfant il faut toujours privilégier les techniques les plus simples pour minimiser les cicatrices. Il faut toujours prévoir la possibilité de chirurgies correctrices secondaires et complémentaires au cours de la croissance (position du sourcil, pli cutané, dystopie canthale...) et enfin ne pas couper les ponts pour la réalisation de techniques plus complexes lorsque l'enfant sera adulte.

### Le front

L'expansion tissulaire avec des lambeaux d'avancement ou de transposition est une solution de choix pour les NMC larges frontaux [6,25]. Les cicatrices sont placées à la jonction du cuir chevelu et de la peau glabre. Cette jonction n'est pas toujours facile à déterminer chez l'enfant.

Les NMC du milieu du front sont traités par deux prothèses de chaque côté (fig. 15). Les NMC de la moitié du front sont traités par des lambeaux d'avancement expansés itératifs ou avec plusieurs prothèses (fig. 16). Les distorsions des sourcils sont possibles et doivent être évitées ou corrigées secondairement. L'âge de mise en place est sujet à controverses ; certains auteurs comme Bauer et al. [25] placent les prothèses d'expansion dès 6 mois.

La greffe de peau totale est une alternative en absence totale de peau glabre saine (fig. 17). Sinon, les NMC de type 1 sont excisés avec une suture directe, une plastie en H, ou une exérèse itérative en 2 temps.

### Paupières et nez

Les NMC de type 1 doivent être traités en unités anatomiques par une greffe de peau totale en première intention et en deuxième intention par des lambeaux locaux. Lorsque le NMC est plus étendu, il faut envisager une chirurgie en plusieurs temps. Concernant les paupières, le bénéfice et la nécessité de réaliser une exérèse complète doivent être mis en balance avec le risque de lésions de l'appareil lacrymal ou l'exposition cornéenne.

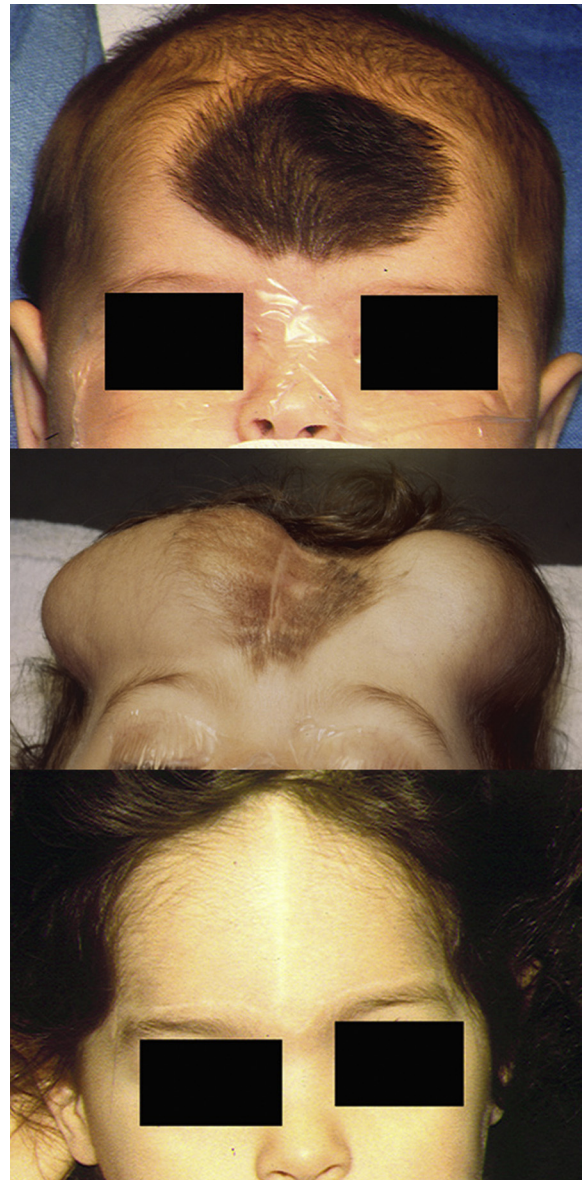

Figure 15. Expansion du front par deux prothèses pour un NMC médian du front (source Pr Vergnes).

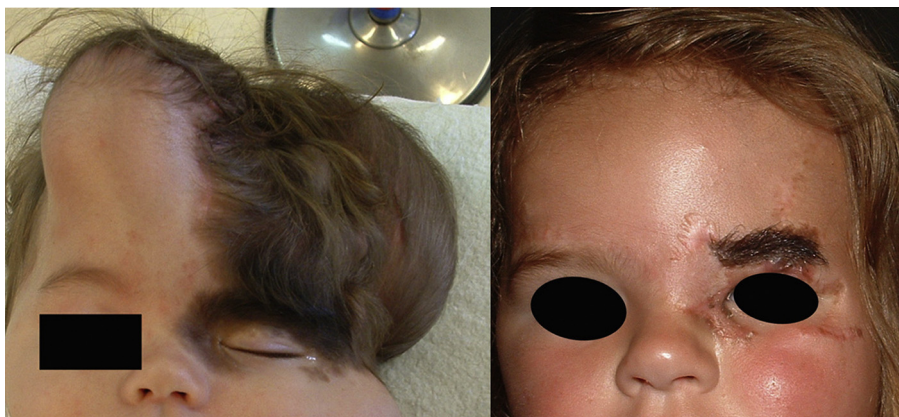

Figure 16. Expansion du front avec 3 prothèses placées à 5 mois. Le sourcil est traité ultérieurement (source Pr Vergnes).

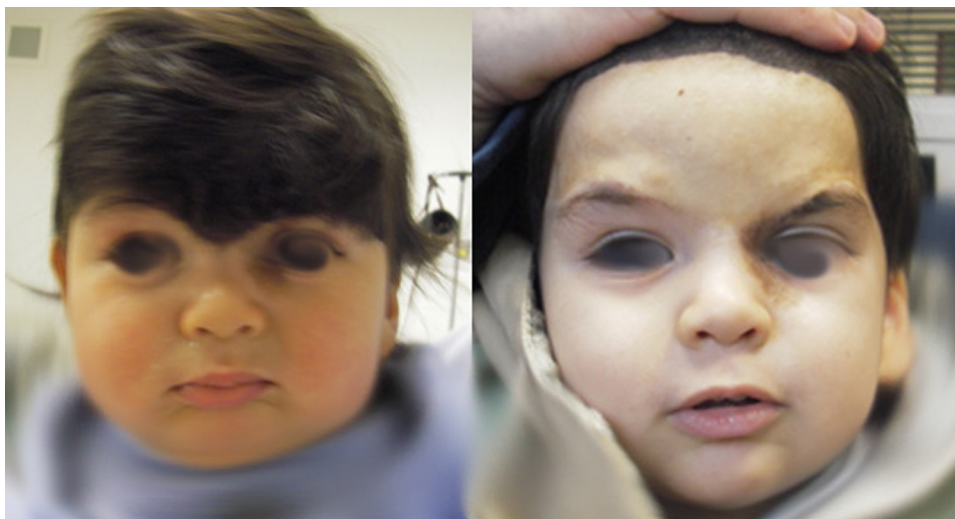

Figure 17. Greffe de peau totale, prélevée au niveau du pli abdominal inférieur, du front en unité esthétique (source Dr James).

Lorsque l'atteinte se fait dans le cadre d'une NMC de type 3, le traitement de ces zones est souvent effectué en deuxième ou troisième intention.

### Oral et lèvres

Les NMC de type 1 sont excisés directement ou greffés avec de la peau totale. L'atteinte complète des lèvres est exceptionnelle et l'amputation du vermillon est à proscrire à notre avis.

### La joue

En dehors de l'exérèse directe ou éventuellement itérative pour les types 1, les lambeaux expansés sont les meilleures indications dans cette localisation.

### Oreille

Les NMC limités uniquement à l'oreille sont extrêmement rares et posent des problèmes importants de reconstruction.

## Déclaration d'intérêts

L'auteur déclare ne pas avoir de conflits d'intérêts en relation avec cet article.

### Remerciements

Je remercie particulièrement mes collègues, membres de la Section française de chirurgie plastique pédiatrique, qui ont bien voulu m'accorder leur confiance pour la rédaction de ce rapport et me confier des cas illustratifs.

## Références

[1] Makkar HS, Frieden IJ. Congenital melanocytic nevi: an update for the pediatrician. *Curr Opin Pediatr* 2002;14(4):397-403.

[2] Gallus S, Naldi L. Distribution of congenital melanocytic naevi and congenital naevus-like naevi in a survey of 3406 Italian school children. *Br J Dermatol* 2008;159(2):433-8.

[3] Kinsler V, Shaw AC, Merks JH, Hennekam RC. The face in congenital melanocytic nevus syndrome. *Am J Med Genet A* 2012;158A(5):1014-9 [PubMed PMID: 22438093].

[4] Krengel S, Scope A, Dusza SW, Vonthein R, Marghoob AA. New recommendations for the categorization of cutaneous features of congenital melanocytic nevi. *J Am Acad Dermatol* 2013;68(3):441-51.

[5] Pilney FT, Broadbent TR, Woolf RM. Giant pigmented nevi of the face: surgical management. *Plast Reconstr Surg* 1967;40(5):469-74 [PubMed PMID: 4864346].

[6] Gur E, Zuker RM. Complex facial nevi: a surgical algorithm. *Plast Reconstr Surg* 2000;106(1):25-35.

[7] Krengel S, Breuninger H, Beckwith M, Etchevers HC. Meeting report from the 2011 international expert meeting on large congenital melanocytic nevi and neurocutaneous melanocytosis, Tübingen. *Pigment Cell Melanoma Res* 2011;24(4):E1-6.

[8] Bittencourt FV, Marghoob AA, Kopf AW, Koenig KL, Bart RS. Large congenital melanocytic nevi and the risk for development of malignant melanoma and neurocutaneous melanocytosis. *Pediatrics* 2000;106(4):736-41.

[9] DeDavid M, Orlov SJ, Provost N, Marghoob AA, Rao BK, Huang CL, et al. A study of large congenital melanocytic nevi and associated malignant melanomas: review of cases in the New York University Registry and the world literature. *J Am Acad Dermatol* 1997;36(3):409-16 [Pt 1].

[10] Marghoob AA, Schoenbach SP, Kopf AW, Orlov SJ, Nossa R, Bart RS. Large congenital melanocytic nevi and the risk for the development of malignant melanoma. A prospective study. *Arch Dermatol* 1996;132(2):170-5.

[11] Kadonaga JN, Frieden IJ. Neurocutaneous melanosis: definition and review of the literature. *J Am Acad Dermatol* 1991;24(5):747-55 [Pt 1].

[12] DeDavid M, Orlov SJ, Provost N, Marghoob AA, Rao BK, Wasti Q, et al. Neurocutaneous melanosis: clinical features of large congenital melanocytic nevi in patients with manifest central nervous system melanosis. *J Am Acad Dermatol* 1996;35(4):529-38.

[13] Foster RD, Williams ML, Barkovich AJ, Hoffman WY, Mathes SJ, Frieden IJ. Giant congenital melanocytic nevi: the significance

- of neurocutaneous melanosis in neurologically asymptomatic children. *Plast Reconstr Surg* 2001;107(4):933-41.
- [14] Kinsler VA, Aylett SE, Coley SC, Chong WK, Atherton DJ. Central nervous system imaging and congenital melanocytic naevi. *Arch Dis Child* 2001;84(2):152-5.
- [15] Leech SN, Bell H, Leonard N, Jones SL, Geurin D, McKee PH, et al. Neonatal giant congenital nevi with proliferative nodules: a clinicopathologic study and literature review of neonatal melanoma. *Arch Dermatol* 2004;140(1):83-8.
- [16] Seab Jr JA, Graham JH, Helwig EB. Deep penetrating nevus. *Am J Surg Pathol* 1989;13(1):39-44.
- [17] Bauer BS, Vicari FA, Richard ME, Schwed R. Expanded full-thickness skin grafts in children: case selection, planning, and management. *Plast Reconstr Surg* 1993;92(1):59-69.
- [18] Schiestl C, Stiefel D, Meuli M. Giant naevus, giant excision, eleg(i)ant closure? Reconstructive surgery with Integra Artificial Skin to treat giant congenital melanocytic naevi in children. *J Plast Reconstr Aesthet Surg* 2010;63(4):610-5.
- [19] Gosain AK, Zochowski CG, Cortes W. Refinements of tissue expansion for pediatric forehead reconstruction: a 13-year experience. *Plast Reconstr Surg* 2009;124(5):1559-70.
- [20] Gosain AK, Santoro TD, Larson DL, Gingrass RP. Giant congenital nevi: a 20-year experience and an algorithm for their management. *Plast Reconstr Surg* 2001;108(3):622-36.
- [21] LoGiudice J, Gosain AK. Pediatric tissue expansion: indications and complications. *J Craniofac Surg* 2003;14(6):866-72.
- [22] Margulis A, Bauer BS, Fine NA. Large and giant congenital pigmented nevi of the upper extremity: an algorithm to surgical management. *Ann Plast Surg* 2004;52(2):158-67.
- [23] Bauer BS, Corcoran J. Treatment of large and giant nevi. *Clin Plast Surg* 2005;32(1):11-8.
- [24] Bauer BS, Vicari FA. An approach to excision of congenital giant pigmented nevi in infancy and early childhood. *Plast Reconstr Surg* 1988;82(6):1012-21.
- [25] Bauer BS, Few JW, Chavez CD, Galiano RD. The role of tissue expansion in the management of large congenital pigmented nevi of the forehead in the pediatric patient. *Plast Reconstr Surg* 2001;107(3):668-75.
- [26] Allah KC, Yeo S, Kossoko H, Assi Dje Bi Dje V, Richard Kadio M. Traitement des nævi géants congénitaux de l'extrémité céphalique par expansion cutanée. *Rev Stomatol Chir Maxillofac* 2012;113(5):353-7.
- [27] Ozun G, Labbe D. Les lambeaux expansés de la tête et du cou. *Ann Chir Plast Esthet* 1996;41(5):445-65.
- [28] Arons MS, Hurwitz S. Congenital nevocellular nevus: a review of the treatment controversy and a report of 46 cases. *Plast Reconstr Surg* 1983;72(3):355-65.
- [29] Chowchuen B. Long-term outcomes of surgical management in the patients with facial congenital melanocytic nevi. *J Med Assoc Thai* 2011;94(6):570-8.
- [30] Koot HM, de Waard-van der Spek F, Peer CD, Mulder PG, Oranje AP. Psychosocial sequelae in 29 children with giant congenital melanocytic naevi. *Clin Exp Dermatol* 2000;25(8):589-93.