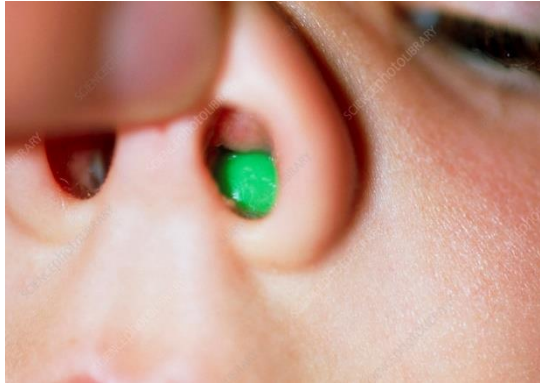

Corps étranger intranasal : procédure d'extraction



Résumé :

4 méthodes :

	Pression positive	Pince alligator	Sonde à demeure	Aspiration
Conditions du corps étranger	Obstrusif d'une narine	Parait facilement saisissable : gomme de crayon, marges irrégulières	Non occlusif de la narine, difficile à saisir avec un alligator (bille, pierre, etc)	Objets lisses, ronds et solides
Position	Patient Assis Relever la pointe du nez avec votre pouce pour mieux visualiser le corps étranger et créer de l'espace dans la narine			
Anesthésie topique	Optionnelle	Vivement recommandée		

Ce document est une aide à la décision clinique, les auteurs se déchargent de toutes responsabilités des prises en charge appliquées

Préambule

Le nez est la cavité où la plus grande proportion de corps étrangers (CE) sont logés. La narine **droite** est la plus affectée, car la plupart des enfants sont **droitiers**. La plupart des CE peuvent être délogés par les médecins du SAUP mais une consultation **ORL est indiquée lorsque les CE sont postérieurs** (donc non facilement visualisés), impactés avec signes d'inflammation marquée, pénétrants ou crochetés, et lorsque les essais du médecin du SAUP sont infructueux. 2 types de CE méritent une attention particulière :

1. Les piles boutons : le courant électrique qu'elles déchargent **nécroset** les tissus adjacents et peuvent rapidement perforer le septum nasal.
2. Deux aimants en forme de disques : parfois utilisé pour tenir en place des bijoux, ils peuvent, lorsque de part et d'autre du septum, le perforer après une compression de longue durée.

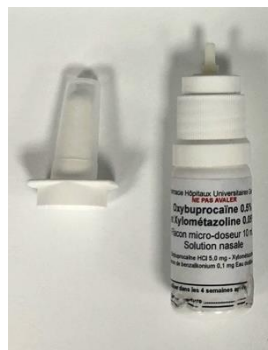Autres complication d'un CE de longue durée : Sinusite, particulièrement lors de l'obstruction des méats inférieur et moyen.

Position du patient


Toujours assis. Attention à ce que le patient n'ingère/n'inhale pas par mégarde le CE une fois sorti de la narine.

Anesthésie topique

Mis à part lors de méthode de la pression positive, toujours penser à une anesthésie topique : si votre patient a mal lors d'un premier essai, il risque de ne pas tolérer un second. Procéder ainsi : **5 minutes avant** le soin, administrer **oxybuprocaine 0.5% et xylométazoline 0.05% dans la narine affectée** (1 push si < 1 an, 2 pushes si > 1 an ; le médicament se trouve dans la Pyxis. Les embouts à usage unique sont à la droite de la Pyxis).



I. Extraction avec pression positive



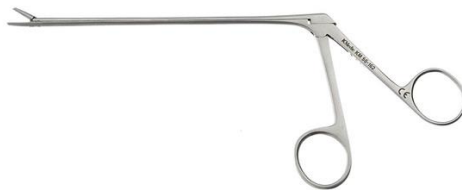Conditions : CE complètement occlusif d'une narine.

Options :

1. Demander à l'enfant de se moucher, en obstruant la narine non affectée (généralement efficace après l'âge de 3 ans)
2. Demander au parent de donner une inflation d'air rapide dans la bouche de l'enfant, en obstruant la narine non affectée avec un doigt (60-75% de réussite).
3. Placer le petit masque d'un ambubag de 1 L de sorte à ce que seulement la bouche soit recouverte. Obstruer une narine, et administrer une inflation rapide. Répéter la procédure si besoin.

Passer aux techniques suivantes, si non efficace ou si CE partiellement obstructif.

II. Extraction avec alligator



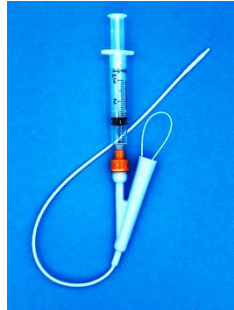Conditions : CE qui paraît facilement saisissable (gomme de crayon, autre CE à marges irrégulières).

Matériel : Pince alligator (boîte ORL, dans la Pyxis)

Déroulement du soin :

1. Après anesthésie topique, en position assise, relever la pointe du nez avec votre pouce pour mieux visualiser le corps étranger et créer de l'espace dans la narine (conférer photo plus haut).
2. Insérer l'alligator, saisir le CE, le retirer.

III. Extraction avec sonde à demeure




Conditions : CE non occlusif de la narine, difficile à saisir avec un alligator (bille, pierre, etc)

Matériel :

1. Anesthésie topique comme décrite plus haut
2. Sonde urinaire à demeure avec mandrin (ne pas l'enlever, il offre une rigidité nécessaire), taille 6 (taille la plus petite disponible, dans le compactus)
3. Une seringue contenant 1 ml d'air
4. De la vaseline


Déroulement du soin (nécessite 2 personnes) :

1. 5 minutes avant le soin, administrer 2 pushes d'oxybuprocaine 0.5% et xylométazoline 0.05% dans la narine affectée.
2. **Gonfler le ballon** avec 1 ml d'air pour vérifier son intégrité
3. Couper le bout de la sonde en amont du ballon



4. Dégonfler le ballon
3. Avec le patient en position assise, relever la pointe du nez avec votre pouce pour mieux visualiser le corps étranger et créer de l'espace dans la narine
5. Insérer l'embout de la sonde, enduit de vaseline, dans l'espace que le CE n'obstrue pas narine, en s'assurant que le ballon dépasse bien le CE.
6. Gonfler le ballon, puis en gardant une pression sur le piston de la seringue, retirer la sonde de la narine, en même temps que le CE.

IV. Aspiration



Conditions : Objets lisses, ronds et solides.

Matériel : Sonde d'aspiration, boîte ORL dans la pyxis (ou sonde de Schuknecht avec parapluie au bout, si disponible)

Déroulement du soin :

1. Placez le parapluie en plastique contre le CE
2. Activez l'aspiration à 100-140 mmHg et retirez le CE