



Mieux comprendre le syndrome douloureux fémoro-patellaire... pour mieux le traiter

Rev Med Suisse 2014; 10: 1451-6

M. Saubade
R. Martin
A. Becker
G. Gremion

Patellofemoral pain syndrome: understand better in order to treat better

Patellofemoral pain syndrome (PFPS) is one of the most frequent cause of anterior knee pain in adolescents and adults. Due to its complex etiology, which is multifactorial and still poorly understood, its management is a major challenge for the practitioner. The diagnosis is made primarily on the history and clinical examination of the knee, but also of the entire lower limb, which may sometimes require the completion of imaging. The treatment is mostly conservative, focussing on rehabilitation with targeted and personalized therapy. Surgical treatment is reserved for cases with a causal structural lesion.

Le syndrome douloureux fémoro-patellaire (SDFP) est l'une des causes **les plus fréquentes** de douleur antérieure du genou chez **l'adolescent** et l'adulte. De par son étiologie complexe, multifactorielle et encore mal comprise, sa prise en charge est un important challenge pour le praticien. Le diagnostic se fait principalement sur l'anamnèse et l'examen clinique du genou mais aussi de l'ensemble du membre inférieur, pouvant parfois nécessiter la réalisation d'une imagerie. Le traitement est dans la grande majorité des cas conservateur, principalement axé sur la rééducation avec de la physiothérapie ciblée et personnalisée. Le traitement chirurgical est réservé aux cas présentant une anomalie structurelle causale.

INTRODUCTION

Le syndrome douloureux fémoro-patellaire (SDFP) constitue un des diagnostics les plus fréquemment posés en présence d'une douleur antérieure de genou chez l'adolescent et l'adulte.¹

Plusieurs noms lui sont également attribués, comme le syndrome rotulien ou douleur fémoro-patellaire. Les plaintes des patients sont fortement en lien avec l'anatomie et les **activités** qu'ils réalisent. Le diagnostic mais surtout le traitement du SDFP constituent un challenge important pour le praticien confronté à cette pathologie encore mal comprise, dont la prise en charge doit être personnalisée.

DÉFINITION

Le SDFP peut être défini par une douleur **antérieure** du genou au niveau de la patella, après exclusion de lésions intra-articulaires ou péripatellaires. Il résulte d'un **mauvais cheminement** (*tracking*) de la patella lors de la mobilisation du genou, entraînant une **compression excessive** sur les facettes patellaires.² Il ne doit pas être confondu avec l'instabilité patellaire ou l'arthrose fémoro-patellaire, même si ces pathologies peuvent coexister.

ÉPIDÉMIOLOGIE

Même si les personnes sédentaires peuvent être également touchées, il s'agit du diagnostic le plus fréquemment posé **chez les coureurs à pied**, soit 16 à 25% de toutes les blessures dans cette population.³ Le SDFP représente même 25 à 40% de l'ensemble des problèmes de genou en médecine du sport.⁴ Les **femmes** sont plus fréquemment touchées que les hommes.⁵

ANATOMIE ET BIOMÉCANIQUE

L'articulation fémoro-patellaire et ses lésions associées sont complexes à appréhender, et toujours sujettes à de multiples investigations. Dans ce contexte, la connaissance de l'anatomie et de la biomécanique du genou est indispensable.

La patella est un os sésamoïde qui possède plusieurs rôles: il protège le genou lors des traumatismes directs, il guide l'appareil extenseur en centralisant les



forces des quatre chefs du quadriceps pour les transmettre au tendon rotulien lors de l'extension du genou, et il facilite la distribution des forces compressives au niveau fémoro-patellaire, en augmentant la surface de contact pendant la flexion du genou.⁶ Les forces appliquées à l'articulation fémoro-patellaire varient selon l'activité, allant **de 0,5 fois le poids du corps lors de la marche, à 3,3 fois lors de la montée des escaliers, et même jusqu'à 20 fois lors de certaines activités sportives.**^{6,7} Lorsque le genou est en extension, la patella est libre ou alors seule sa partie distale est en contact avec le fémur distal (selon sa longueur), et aucune charge n'est appliquée sur elle. **A partir de 30° de flexion du genou, la patella s'engage dans la trochlée fémorale, entre 30° et 60° le contact se fait au niveau de sa partie moyenne, puis au-delà de 90° de flexion, la charge se répartit sur les facettes patellaires internes et externes.**^{6,7}

La stabilité de l'articulation fémoro-patellaire est assurée par des stabilisateurs dynamiques (tendons quadricipital et patellaire, muscle quadriceps (surtout le vaste médial oblique), bandelette ilio-tibiale) et statiques (capsule articulaire, trochlée fémorale, rétinaculum patellaires médial et latéral, ligament patello-fémoral) qui contrôlent le mouvement de la patella dans la trochlée fémorale. Le *tracking rotulien* peut être perturbé par une **dysbalance entre ces stabilisateurs**, affectant la distribution des forces au niveau de la surface fémoro-patellaire, des tendons quadricipital et patellaire, et des tissus adjacents.³

ANAMNÈSE

L'interrogatoire est essentiel et permet souvent d'orienter le diagnostic. Le sujet se plaint généralement d'une douleur antérieure du genou, **derrière la rotule** ou **autour** de celle-ci. Cette douleur peut être **difficile à localiser**, et les **patients peuvent décrire un cercle avec leur doigt autour de la patella**, appelé le *circle sign*. Unilatérale ou bilatérale, elle apparaît souvent de manière **insidieuse** et peut être très **fluctuante** en termes de fréquence et d'intensité. Un des signes caractéristiques est qu'elle **augmente généralement en position assise prolongée («signe du cinéma»)** ou lors de la montée/descente des **escaliers**. Comme vu précédemment, ces situations augmentent la force de pression de la patella sur le fémur. Cette douleur peut s'exacerber lors de la marche rapide, la course à pied ou toute autre activité physique impliquant une flexion du genou. Fréquemment,

elle ne survient **que lors de la course à pied, après quelques dizaines de minutes, et disparaît quelques heures après la fin de l'activité**. Une **sensation d'instabilité** subjective de la rotule est parfois présente, associée ou non à des défauts de glissement (bruits articulaires, accrochages, resauts, pseudoblocages).⁷ Il est important de déterminer si une histoire de subluxation est présente, car une instabilité patellaire peut être associée au SDFP. Enfin, un antécédent de traumatisme direct avec impact sur la rotule doit être pris en compte.³

Il est important de ne pas banaliser les plaintes, car cette pathologie peut fortement influencer le moral des patients et diminuer significativement leur qualité de vie. Ainsi, des facteurs psycho-sociaux doivent être recherchés.^{4,8}

FACTEURS DE RISQUE

Plusieurs facteurs de risque sont connus pour contribuer au développement du SDFP et l'influence de chacun d'eux fait toujours l'objet de débats. On retrouve des facteurs intrinsèques (les plus fréquents et les mieux identifiés) et des facteurs extrinsèques (**tableau 1**).⁹

De multiples facteurs de risque intrinsèques entrent en jeu. La **faiblesse du quadriceps**, en lien avec une hypotrophie musculaire, est fréquemment retrouvée. Plus précisément, une **dysbalance neuromusculaire entre le vaste médial oblique (souvent plus faible) et le vaste latéral** entraîne une traction latérale anormale de la patella, engendrant une surcharge du rétinaculum patellaire médial et de l'os sous-chondral. Indépendamment de la force, un retard de contraction du vaste médial oblique par rapport au vaste latéral peut également intervenir.¹⁰ **La faiblesse des abducteurs et rotateurs externes de hanche est également un facteur important**. D'autres paramètres tels que des anomalies anatomiques de la trochlée ou de la patella, un **manque de souplesse des ischio-jambiers ou quadriceps**, une hypermobilité patellaire et des tissus mous du genou, une anomalie morphologique au niveau des membres inférieurs et notamment des pieds, jouent un rôle selon les cas. **Un antécédent de traumatisme ou de chirurgie** de la rotule peut également influencer la survenue d'un SDFP.^{3,11,12}

Les facteurs de risque extrinsèques, comme le type de sport pratiqué, le type de surface ou de chaussures utilisés influencent potentiellement la survenue et l'intensité du SDFP, mais très peu de données probantes existent encore

Tableau 1. Facteurs de risque du syndrome douloureux fémoro-patellaire

(Adapté de réf.^{3,9}).

Facteurs de risque intrinsèques	Facteurs de risque extrinsèques
<ul style="list-style-type: none">• Anomalies anatomiques (par exemple: dysplasie patellaire, patella alta, dysplasie trochléenne)• Défaut d'alignement et altération de la biomécanique des membres inférieurs (statique ou dynamique)• Dysfonction musculaire (par exemple: faiblesse du quadriceps, dysbalance entre le vaste médial et le latéral)• Hypermobilité patellaire• Rétinaculum patellaire latéral rétracté• Hypoextensibilité du quadriceps, des ischio-jambiers ou de la bandelette ilio-tibiale• Antécédent de chirurgie ou traumatisme du genou ou du membre inférieur proximal• Technique sportive et expérience	<ul style="list-style-type: none">• Type de sport ou d'activité pratiqué• Conditions environnementales (par exemple: escaliers, pentes)• Type de surface• Équipement utilisé (par exemple: type de chaussures)



dans la littérature scientifique. Par exemple, le stress fémo-patellaire augmente lors la marche avec des **chaussures à hauts talons**¹³ et diminue lors de la course pieds nus ou avec des chaussures de type minimaliste.¹⁴

DIAGNOSTIC DIFFÉRENTIEL

Plusieurs diagnostics différentiels existent et doivent être pris en compte, comme une fracture de fatigue patellaire (plus fréquente chez le skieur de fond), une tendinopathie quadricipitale ou une plica synovialis générant un conflit intra-articulaire (plus fréquemment médiopatellaire).⁷ L'ensemble des diagnostics différentiels est repris dans le **tableau 2**.

EXAMEN CLINIQUE

Un examen complet du genou doit être réalisé, comprenant l'évaluation de l'articulation fémo-patellaire. De plus, cet examen doit permettre d'identifier les facteurs de risque décrits ci-dessus.

Inspection

L'inspection doit débuter avec le patient debout en sous-vêtements, les pieds parallèles, afin d'évaluer **l'alignement** des membres inférieurs et le morphotype des pieds. La présence d'une asymétrie ou d'une **amyotrophie** des quadriceps (notamment du vaste médial oblique) doit être vérifiée (avec éventuellement mesure des périmètres). La réalisation d'un **squat** unipodal va permettre d'identifier une faiblesse des abducteurs et rotateurs externes de hanche.

Tableau 2. Diagnostics différentiels du syndrome douloureux fémo-patellaire

(Adapté de réf.^{3,7}).

Insertions tendineuses	<ul style="list-style-type: none"> • Tendinopathie quadricipitale • Tendinopathie patellaire • Instabilité/déchirure du ligament fémo-patellaire médial • Syndrome de la bandelette ilio-tibiale
Inflammations	<ul style="list-style-type: none"> • Bursite prépatellaire • Bursite infra, suprapatellaire • Maladie de Hoffa
Pathologies intra-articulaires	<ul style="list-style-type: none"> • Lésion méniscale • Plica médiopatellaire • Lésion cartilagineuse focale • Arthrose fémo-patellaire • Chondromalacie • Synovite villonodulaire pigmentée
Lésions osseuses	<ul style="list-style-type: none"> • Ostéochondrite disséquante • Dysplasie trochléenne type D • Patella bipartite • Tumeurs osseuses et exostoses
Fractures et apophysites	<ul style="list-style-type: none"> • Fracture de fatigue • Maladie d'Osgood-Schlatter • Maladie de Sinding-Larsen-Johanson
Douleurs référées	<ul style="list-style-type: none"> • Articulation coxo-fémorale • Lombaire (radiculopathie L2-L3-L4)
Syndrome douloureux régional complexe (SDRC ou algoneuro-dystrophie).	

L'évaluation de la marche peut être utile pour révéler une **pronation excessive des pieds**. L'analyse du *tracking rotulien* est préférentiellement réalisée en position assise, le patient effectuant plusieurs flexions/extensions des genoux à vitesse lente avec l'examineur en face de lui. Une dysbalance entre les forces médiales et latérales appliquées à la patella se manifestera par une déviation latérale de la patella en fin d'extension, connue comme le signe du «J» ou de la «virgule».

Palpation

La présence d'un **épanchement intra-articulaire** doit être évaluée. Ce signe clinique n'est pas habituel dans le SDFP et une autre cause doit alors être envisagée. Le tonus musculaire du quadriceps est évalué au repos et lors de la contraction isométrique. De plus, une palpation soigneuse est recommandée pour identifier le site douloureux. La réalisation des tests patellaires permet notamment d'évaluer la présence d'une instabilité patellaire ou d'une arthrose fémo-patellaire. Enfin, les **tests ligamentaires et méniscaux** permettent d'exclure d'autres lésions potentielles.

Amplitudes articulaires

L'évaluation des **amplitudes articulaires des genoux et hanches, en passif et actif, doit être réalisée**. Généralement, l'amplitude articulaire du genou n'est pas altérée dans le SDFP.

Extensibilité musculo-tendineuse

La souplesse du quadriceps, des ischio-jambiers, de la bandelette ilio-tibiale, des fléchisseurs de hanches et du triceps sural doit être évaluée, car leur raccourcissement constituerait un facteur de risque modifiable, surtout concernant le quadriceps.^{3,9}

Tests patellaires

Des tests patellaires plus spécifiques doivent être réalisés en présence d'une douleur antérieure de genou. Il s'agit du *glide test* ou test de mobilité patellaire (**figure 1**), du *signe du rabot* (**figure 2**), du *tilt patellaire* (**figure 3**) et du test de Zholen ou ascension contrariée de la patella (**figure 4**). Leurs objectifs sont d'évaluer la mobilité de la patella ainsi que la congruence fémo-patellaire.

IMAGERIE

Le SDFP est principalement un diagnostic clinique et généralement le traitement peut être débuté sans la nécessité d'exams complémentaires. **La radiographie standard est le premier examen à réaliser si les plaintes persistent malgré un traitement**. Le bilan radiographique peut être plus rapidement réalisé pour deux catégories d'âge: l'adolescent en pleine croissance (recherche d'**ostéochondrite disséquante, anomalie du cartilage de conjugaison, tumeur osseuse**) et l'adulte de plus de 50 ans (recherche d'arthrose fémo-patellaire). Ce bilan doit comporter des radiographies de face et profil du genou en charge, ainsi que des axiales de rotules (en flexion de 30°).³

Le CT-scan et l'IRM ne sont pas nécessaires pour la majorité des cas de SDFP. L'IRM est recommandée pour la

cherche de lésions cartilagineuses ou autres lésions associées osseuses ou des tissus mous. Le CT-scan permettra notamment d'évaluer l'alignement entre la tubérosité tibiale

antérieure et la gorge trochléenne (TA-GT), qui doit être inférieure à 20 mm.

TRAITEMENT

Le traitement du SDFP est dans la grande majorité des cas conservateur. Il se base sur le suivi d'un programme de rééducation personnalisé, dont la compliance thérapeutique

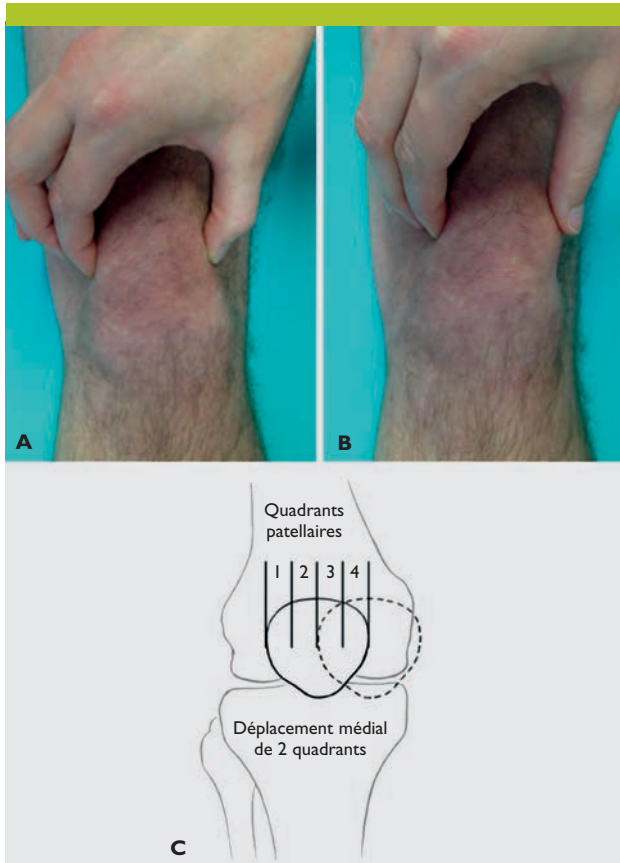


Figure 1. «Glide test» ou test de mobilité patellaire

(Adaptée de réf.³).

Illustration de la mobilité patellaire médiale du genou droit. La patella est saisie en position de repos (A), puis déplacée médialement (B). L'amplitude du déplacement est évaluée en fonction de la largeur de la patella, divisée en quatre quadrants de même largeur (C). Le déplacement de moins d'un quadrant indique une raideur latérale, et de plus de trois quadrants une hypermobilité.

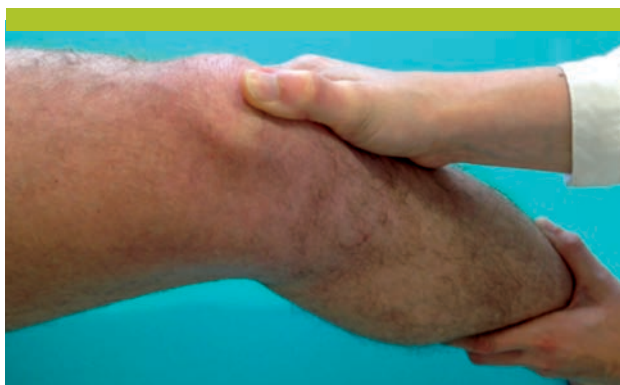

Figure 2. «Le signe du rabot»

La main de l'examineur est posée sur la patella, exerçant une pression sur celle-ci, d'abord le genou en extension, puis lors d'un mouvement de flexion-extension. Le test est positif lorsque l'examineur perçoit un frottement ou un accrochage entre la patella et la trochlée fémorale. Ce test est plus évocateur d'une arthrose fémoro-patellaire.

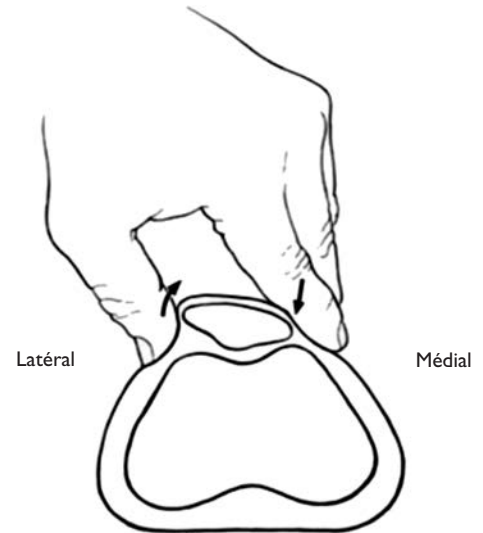


Figure 3. Test du «tilt patellaire»

(Adaptée de réf.³).

Ce test évalue la raideur des structures latérales. La patella est saisie entre le pouce et l'index avec le genou en extension. La partie médiale est alors compressée et la partie latérale élevée. Le test est positif si la partie latérale de la patella ne peut s'élever et reste en position horizontale.

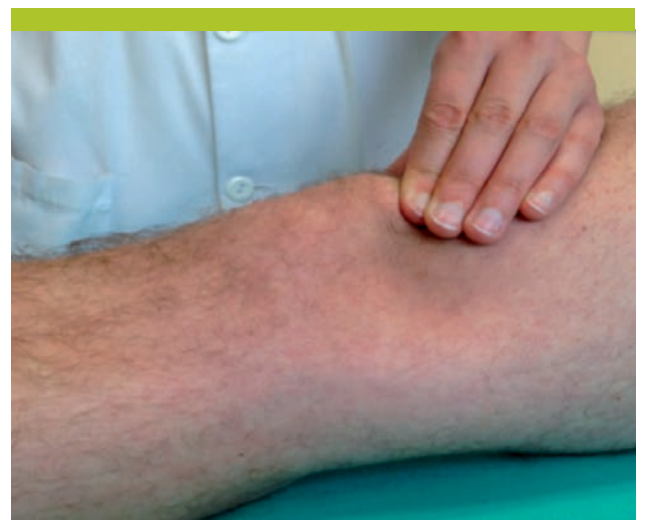

Figure 4. Test de Zholen ou ascension contrariée de la patella

Le genou en extension, l'examineur plaque la patella vers le bas et demande au patient de contracter le quadriceps. L'examineur empêche que la patella se déplace vers le haut. Le test est positif si une douleur est induite. Il est important de faire également la manœuvre du côté controlatéral pour améliorer l'interprétation.



est, comme souvent, un élément essentiel qui doit être vérifié par le praticien.

Repos relatif

La réduction des contraintes fémoro-patellaires est la première étape pour réduire la douleur. Pour les sportifs, un repos partiel ou complet peut être indiqué. En tout cas, un message important est que l'activité doit être réalisée sous le seuil douloureux (pendant ou les jours après l'effort). Des activités sportives alternatives peuvent être proposées, comme le vélo ou la natation. L'application de froid localement peut diminuer la douleur.

Rééducation

Il est maintenant bien prouvé, dans la littérature, que la physiothérapie constitue le point essentiel de ce traitement. Mais le programme de rééducation devra se faire «à la carte», en fonction des plaintes et de l'examen clinique. Globalement, il devra se concentrer sur l'amélioration du tracking patellaire déficient. En plus du traitement par le physiothérapeute, la réalisation d'exercices à domicile, si possible quotidiens, est systématiquement recommandée (tableau 3).

Le renforcement du quadriceps est l'intervention la plus souvent prescrite et qui donne les meilleurs résultats, surtout au niveau du vaste médial oblique, lorsque celui-ci est faible.² Récemment, de plus en plus d'études montrent l'intérêt de ne pas seulement se focaliser sur le genou. Ainsi, le renforcement des abducteurs et rotateurs externes de hanche donne de bons résultats.^{2,15,16} Le stretching des chaînes antérieures et postérieures des membres inférieurs est également utile, lorsque ces groupes musculaires sont raccourcis.^{3,15}

D'autres mesures comme la perte de poids, l'étirement des rétinaculum patellaires, le travail de gainage, l'amélioration de la proprioception des membres inférieurs peuvent jouer un rôle important selon les cas.^{4,17}

Autres thérapies

Les AINS sont souvent prescrits en routine, cependant peu d'évidences sont retrouvées quant à leur efficacité dans cette pathologie.¹⁸

Plusieurs types d'orthèse de genou existent dans le commerce, avec comme principal objectif de stabiliser la patella, mais leur efficacité est limitée.^{2,3,19}

Le taping rotulien (kinésiotape) a pour but d'améliorer l'alignement patellaire et la fonction du quadriceps. Même si certaines études semblent encourageantes, les résultats ne sont pas probants.^{2,3,20} En pratique, il doit être posé par un physiothérapeute, qui enseignera sa mise en place par la suite au patient.

Les supports plantaires doivent être considérés au cas par cas, en fonction de l'examen clinique, en considérant le morphotype des pieds, mais également celui des membres inférieurs.^{2,3,21}

Chirurgie

Le traitement chirurgical est réservé aux cas les plus problématiques, présentant une anomalie structurelle, ce qui heureusement est relativement rare.¹ En pratique, si au-

Tableau 3. Exemples de prescription de physiothérapie pour le syndrome douloureux fémoro-patellaire (9 séances, 1 à 2 x/semaine)

- Renforcement du quadriceps (surtout le vaste médial oblique)
- Renforcement des abducteurs et rotateurs externes de hanche
- Travail de gainage
- Thérapie antalgique et mobilisation patellaire
- Stretching des chaînes antérieures et postérieures des membres inférieurs
- Travail de proprioception des membres inférieurs
- Kinésiotape de recentrage patellaire

→ Donner des exercices à faire quotidiennement à domicile

cune amélioration n'est retrouvée après trois mois de traitement conservateur bien mené, la réalisation d'une IRM est recommandée pour compléter le bilan radiographique, afin d'exclure d'autres causes possibles de lésions. On peut retrouver par exemple une lésion chondrale focale, une dysplasie trochléenne, une gonarthrose fémoro-patellaire isolée ou une lésion méniscale (tableau 2). Une notion fondamentale est de bien s'assurer que la cause structurelle retrouvée est bien la cause de la douleur. Les options chirurgicales seront donc évaluées au cas par cas. Ainsi, une lésion chondrale focale sévère sans défaut d'alignement fémoro-patellaire sera traitée préférentiellement par microfracture ou par implantation autologue de chondrocytes assistée par membrane (MACI), si la technique est disponible dans le centre.²² Dans le cas contraire, une ostéotomie de réalignement (le plus souvent au niveau de la tubérosité tibiale antérieure) pourra être réalisée en plus, permettant de décharger la zone lésée.^{23,24}

ÉVOLUTION À LONG TERME

L'évolution est généralement satisfaisante dans la majorité des cas mais les études de suivi à long terme sont rares. L'évolution, sept ans après la réalisation d'un traitement conservateur chez des patients souffrant d'un SDFP, est favorable dans environ 75% des cas.⁷ De manière non surprenante, les patients présentant un score fonctionnel pour le SDFP (Kujala Femoropatellar Score) peu satisfaisant ont le pronostic le plus mauvais à long terme.²⁵ Enfin, la corrélation entre le SDFP et la survenue d'une arthrose fémoro-patellaire est encore débattue, mais le continuum entre les deux semble exister.^{4,26,27}

CONCLUSION

Le SDFP est une pathologie fréquemment rencontrée qui est difficile à appréhender pour le praticien, tant pour le diagnostic que sur le plan thérapeutique. Ceci est dû notamment aux multiples facteurs intervenants, dont les données sur leur influence sont encore insuffisantes. Le diagnostic repose essentiellement sur l'anamnèse et l'examen clinique du genou mais aussi de l'ensemble du membre inférieur. L'évolution est généralement favorable avec un traitement (dans la grande majorité des cas conservateur) bien ciblé et instauré le plus rapidement possible afin d'améliorer le pronostic.



Les auteurs n'ont déclaré aucun conflit d'intérêts en relation avec cet article.

Adresses

Drs Mathieu Saubade et Gérald Gremion
Swiss Olympic Medical Center
Dr Robin Martin
Service d'orthopédie et traumatologie
Département de l'appareil locomoteur
CHUV, 1011 Lausanne
mathieu.saubade@chuv.ch
gerald.gremion@chuv.ch
robin.martin@chuv.ch

Alexandre Becker
Science du sport et du mouvement
Université de Lausanne, 1015 Lausanne
alexandre.becker@unil.ch

Implications pratiques

- > Une anamnèse ciblée et un examen clinique bien réalisé suffisent généralement pour poser le diagnostic de syndrome douloureux fémoro-patellaire (SDFP)
- > Le bilan par radiographie standard du genou (face et profil en charge, axiales de rotules en flexion de 30°) puis par IRM du genou est réalisé si aucune amélioration n'est retrouvée avec le traitement conservateur, ou si un autre diagnostic est suspecté
- > Le traitement repose en premier lieu sur des exercices de rééducation spécifiques avec un physiothérapeute, associés à des exercices quotidiens à domicile
- > La chirurgie est réservée aux cas présentant une anomalie structurelle, après échec du traitement conservateur

Bibliographie

- 1 Fulkerson JP. Diagnosis and treatment of patients with patellofemoral pain. *Am J Sports Med* 2002;30:447-56.
- 2 Bolgia LA, Boling MC. An update for the conservative management of patellofemoral pain syndrome: A systematic review of the literature from 2000 to 2010. *Int J Sports Phys Ther* 2011;6:112-25.
- 3 ** Dixit S, DiFiori JP, Burton M, Mines B. Management of patellofemoral pain syndrome. *Am Fam Physician* 2007;75:194-202.
- 4 * Witvrouw E, Callaghan MJ, Stefanik JJ, et al. Patellofemoral pain: Consensus statement from the 3rd International patellofemoral pain research retreat held in Vancouver, September 2013. *Br J Sports Med* 2014;48:411-4.
- 5 Boling M, Padua D, Marshall S, et al. Gender differences in the incidence and prevalence of patellofemoral pain syndrome. *Scand J Med Sci Sports* 2010;20:725-30.
- 6 Schindler OS, Scott WVN. Basic kinematics and biomechanics of the patello-femoral joint. Part 1: The native patella. *Acta Orthop Belg* 2011;77:421-31.
- 7 Jung M, Ziltener JL. Le syndrome douloureux fémoro-patellaire. *Sportmedizin und Sporttraumatologie* 2000;48:37-43.
- 8 * Sanchis-Alfonso V. Holistic approach to understanding anterior knee pain. Clinical implications. *Knee Surg Sports Traumatol Arthrosc* 2014; epub ahead of print.
- 9 Halabchi F, Mazaheri R, Seif-Barghi T. Patellofemoral pain syndrome and modifiable intrinsic risk factors; how to assess and address? *Asian J Sports Med* 2013;4:85-100.
- 10 Boling MC, Bolgia LA, Mattacola CG, Uhl TL, Hosey RG. Outcomes of a weight-bearing rehabilitation program for patients diagnosed with patellofemoral pain syndrome. *Arch Phys Med Rehabil* 2006;87:1428-35.
- 11 Lankhorst NE, Bierma-Zeinstra SM, van Middelkoop M. Factors associated with patellofemoral pain syndrome: A systematic review. *Br J Sports Med* 2013;47:193-206.
- 12 Witvrouw E, Lysens R, Bellemans J, Cambier D, Vanderstraeten G. Intrinsic risk factors for the development of anterior knee pain in an athletic population. A two-year prospective study. *Am J Sports Med* 2000;28:480-9.
- 13 Ho KY, Blanchette MG, Powers CM. The influence of heel height on patellofemoral joint kinetics during walking. *Gait Posture* 2012;36:271-5.
- 14 Bonacci J, Vicenzino B, Spratford W, Collins P. Take your shoes off to reduce patellofemoral joint stress during running. *Br J Sports Med* 2014;48:425-8.
- 15 Peters JS, Tyson NL. Proximal exercises are effective in treating patellofemoral pain syndrome: A systematic review. *Int J Sports Phys Ther* 2013;8:689-700.
- 16 Fukuda TY, Melo WP, Zaffalon BM, et al. Hip posterolateral musculature strengthening in sedentary women with patellofemoral pain syndrome: A randomized controlled clinical trial with 1-year follow-up. *J Orthop Sports Phys Ther* 2012;42:823-30.
- 17 Kannus P, Natri A, Paakkala T, Järvinen M. An outcome study of chronic patellofemoral pain syndrome. Seven-year follow-up of patients in a randomized, controlled trial. *J Bone Joint Surg Am* 1999;81:355-63.
- 18 Heintjes E, Berger MY, Bierma-Zeinstra SM, et al. Pharmacotherapy for patellofemoral pain syndrome. *Cochrane Database Syst Rev* 2004;3:CD003470.
- 19 Lun VM, Wiley JP, Meeuwisse WH, Yanagawa TL. Effectiveness of patellar bracing for treatment of patellofemoral pain syndrome. *Clin J Sport Med* 2005;15:235-40.
- 20 Whittingham M, Palmer S, Macmillan F. Effects of taping on pain and function in patellofemoral pain syndrome: A randomized controlled trial. *J Orthop Sports Phys Ther* 2004;34:504-10.
- 21 Collins N, Crossley K, Beller E, et al. Foot orthoses and physiotherapy in the treatment of patellofemoral pain syndrome: Randomised clinical trial. *Br J Sports Med* 2009;43:169-71.
- 22 Moran CJ, Pascual-Garrido C, Chubinskaya S, et al. Restoration of articular cartilage. *J Bone Joint Surg Am* 2014;96:336-44.
- 23 Sherman SL, Erickson BJ, Cvetanovich GL, et al. Tibial tuberosity osteotomy: Indications, techniques, and outcomes. *Am J Sports Med* 2013; epub ahead of print.
- 24 Rue JP, Colton A, Zare SM, et al. Trochlear contact pressures after straight anteriorization of the tibial tuberosity. *Am J Sports Med* 2008;36:1953-9.
- 25 Collins NJ, Crossley KM, Darnell R, Vicenzino B. Predictors of short and long term outcome in patellofemoral pain syndrome: A prospective longitudinal study. *BMC Musculoskelet Disord* 2010;11:11.
- 26 Thomas MJ, Wood L, Selfe J, Peat G. Anterior knee pain in younger adults as a precursor to subsequent patellofemoral osteoarthritis: A systematic review. *BMC Musculoskelet Disord* 2010;11:201.
- 27 Crossley KM. Is patellofemoral osteoarthritis a common sequela of patellofemoral pain? *Br J Sports Med* 2014;48:409-10.

* à lire

** à lire absolument