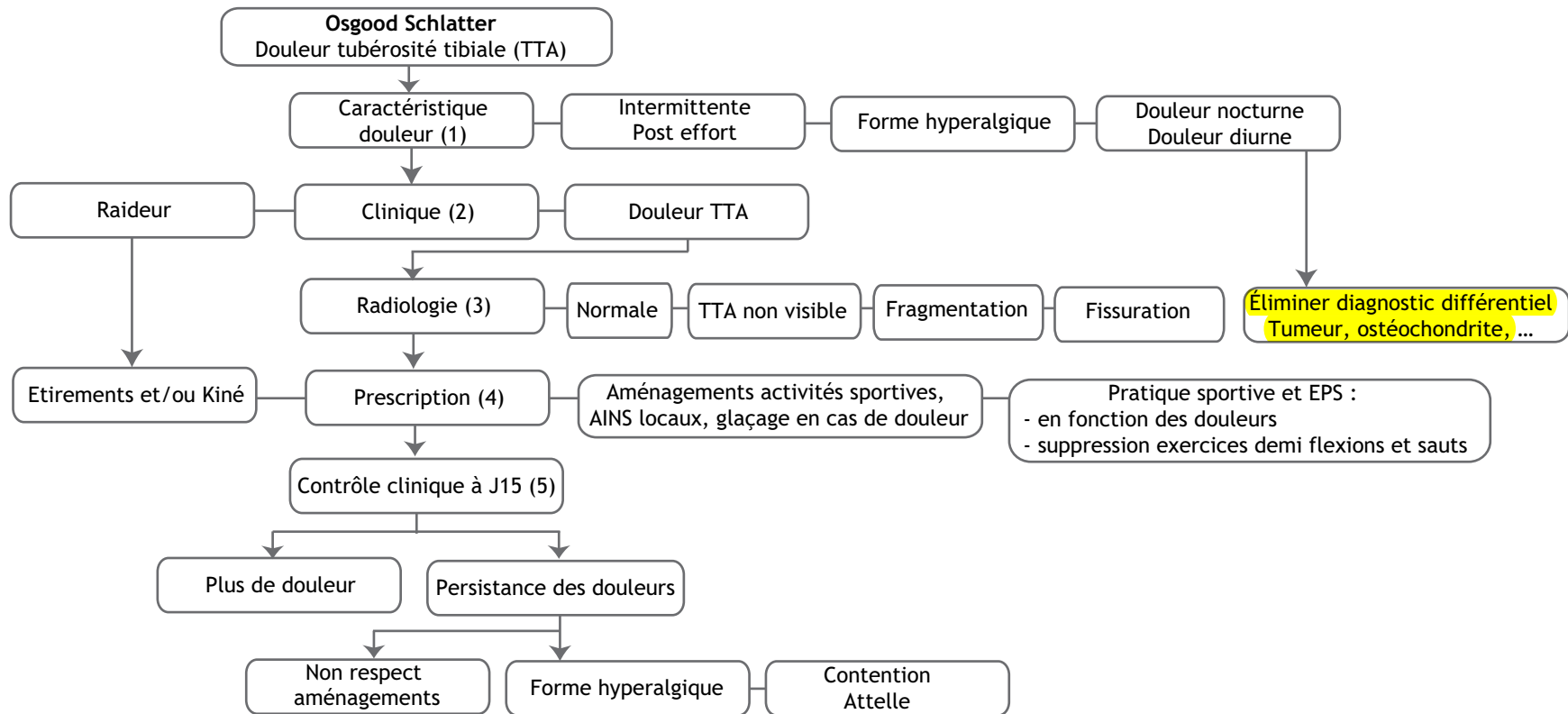


Osgood Schlatter - M. C. Paruit

Service de médecine du sport, hôpital Saint-Jacques, 85, rue Saint-Jacques, 44093 NANTES cedex 3, France

Mots Clés : Osgood Schlatter ; Ostéochondrose genou ; Douleur tubérosité tibiale



Adresse e-mail : mcparuit@chu-nantes.fr (M. C. Paruit).

■ Arbre décisionnel : commentaires

L'Osgood est la plus fréquente des ostéochondroses.

Localisation : tubérosité tibiale.

(1) L'interrogatoire permet d'évaluer les caractéristiques de la douleur (ancienneté, intensité).

(2) Le diagnostic est clinique (douleur à la palpation localisée de la tubérosité tibiale antérieure).

Toute autre douleur du genou doit faire rechercher une lésion associée ou un diagnostic différentiel (ostéochondrite fémorale, Sinding-Larsen, syndrome rotulien, tumeur).

Rechercher des facteurs favorisants (raideur des ischios jambiers).

(3) Radiographies obligatoires pour éliminer une tumeur :

- souvent considérées comme normales par les radiologues (aspect normal de l'ossification)
- importance pédagogique de l'aspect radiographique
- l'aspect radiographique peut conditionner la conduite à tenir (forme débutante fragmentée ou fissurée)

(4) La prescription doit obligatoirement comporter plusieurs volets :

- antalgique et anti inflammatoires locaux ;
- suppression des exercices déclenchants (demi flexions, shoots et sauts) ;
- ordonnance d'aménagements des activités EPS et sportives ;
- prescription des étirements en cas de raideur importante.

(5) Contrôle clinique à J15 :

- revoir le bilan radio avec l'enfant ;
- évaluer l'évolution des douleurs avec l'aménagement proposé, en cas de persistance des douleurs (non respect fréquent des consignes) ou en cas de forme hyperalgique, discuter indication d'une contention par attelle ;
- réaménagement des activités physiques et sportives en fonction de la tolérance biomécanique.

■ Références

- [1] Cassas KJ. Childhood and adolescent sports related overuse injuries. Am Fam Physician 2006;73:1014-22.
- [2] Ghove PA, Scher DM, Kharkhara S et al. Osgood-Schlatter syndrome. Curr Opin Pediatr 2007;19:44-50.
- [3] Paruit MC. Ostéochondroses (Sever et Osgood-Schlatter) en tennis. 4^e Conférence Internationale de Médecine du Tennis. Paris 2000.