



Rencontre Association Histiocytose France
Le 23/02/2013

Neuro-histiocytose langerhansienne Neuro-HL

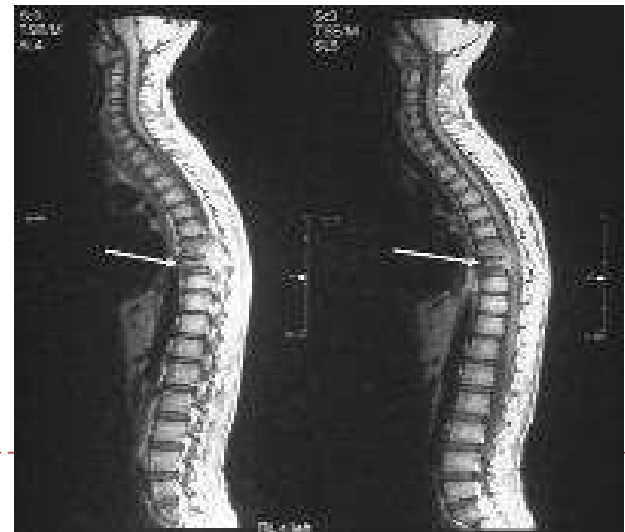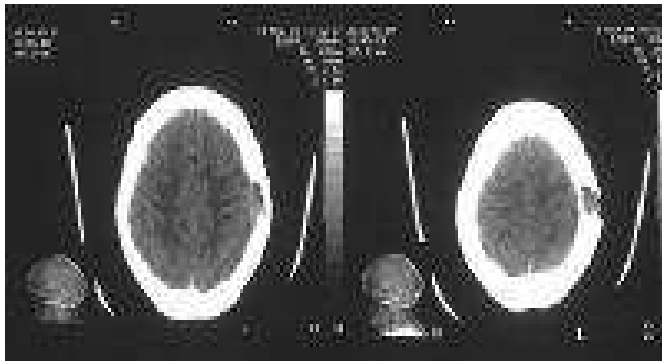
Ahmed Idbaih

Service de neurologie 2-Mazarin & Equipe de neuro-oncologie expérimentale, CR-ICM, INSERM- UMR975 & UPMC
Groupe hospitalier Pitié-Salpêtrière, Paris, France

Neuro-histiocytose langerhansienne

Définition-Epidémiologie

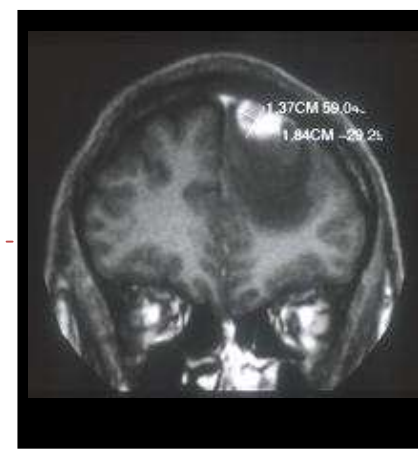
- ▶ Définition
 - ▶ Manifestations neurologiques
 - ▶ Liées à une lésion intrinsèque du système nerveux
 - ▶ Chez un patient présentant une histiocytose langerhansienne diagnostiquée histologiquement
 - ▶ **Diabète insipide** isolé considéré comme une atteinte endocrinologique
- ▶ Complicque 5 à 25% des HL



Neuro-HL pseudotumorale

Principales caractéristiques

- ▶ **Epidémiologie**
 - ▶ Sexe ratio H/F = 1,7
 - ▶ Âge de survenue = 1 et 67 ans (médiane = 20 ans)
- ▶ **Clinique** : HIC, déficit neurologique, crise comitiale
- ▶ **Paraclinique**
 - ▶ Lésion unique = 69% des cas
 - ▶ Prise de contraste = 69% des cas
 - ▶ Localisation hémisphérique = 63% des cas

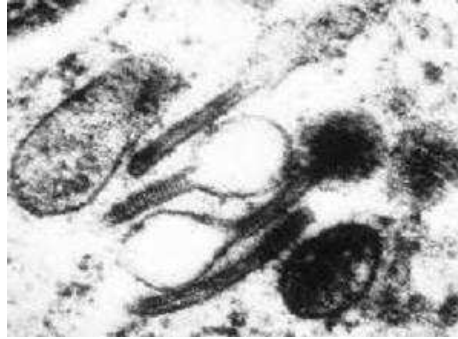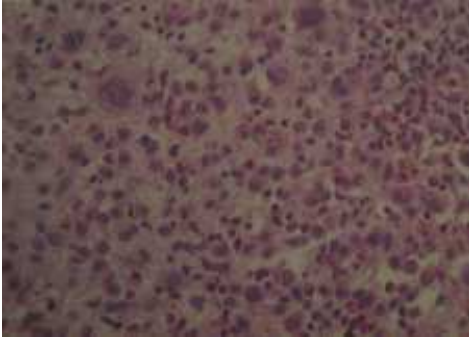
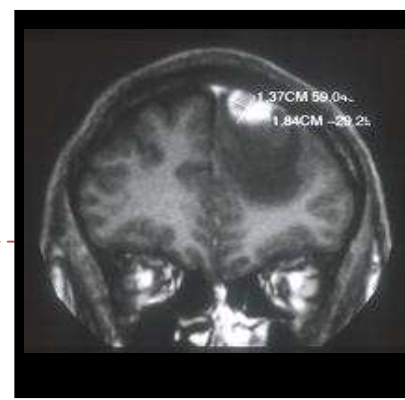


Localisation	%
Hémisphères cérébraux	63%
Méninges et plexus choroïdes	24%
Tronc cérébral	20%
Cervelet	9%
Nerfs crâniens et racines	7%
Moelle	4%

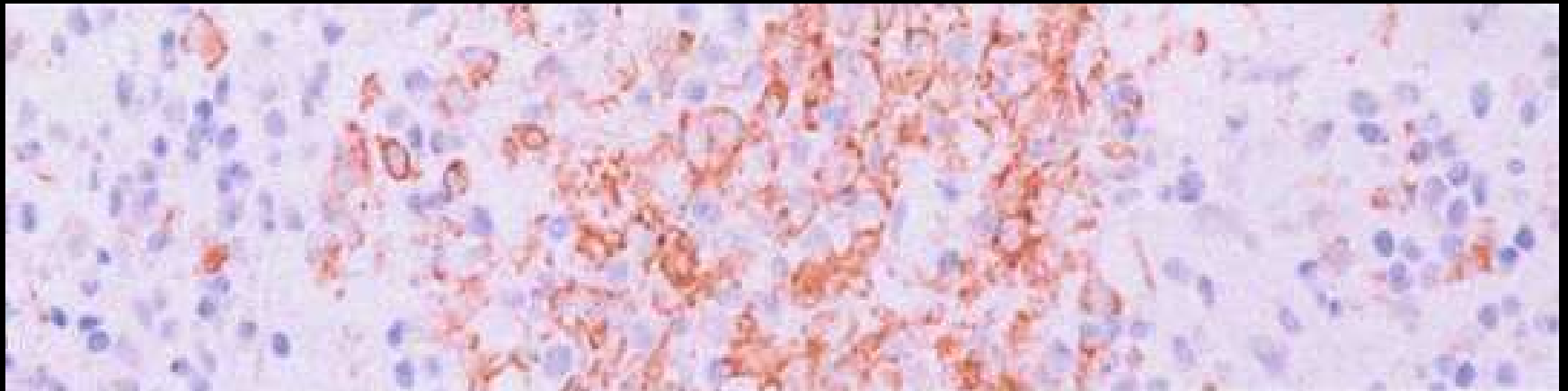


NeuroHL pseudotumorale

Anatomopathologie



Granulome éosinophile : CD1a+, Langerhine

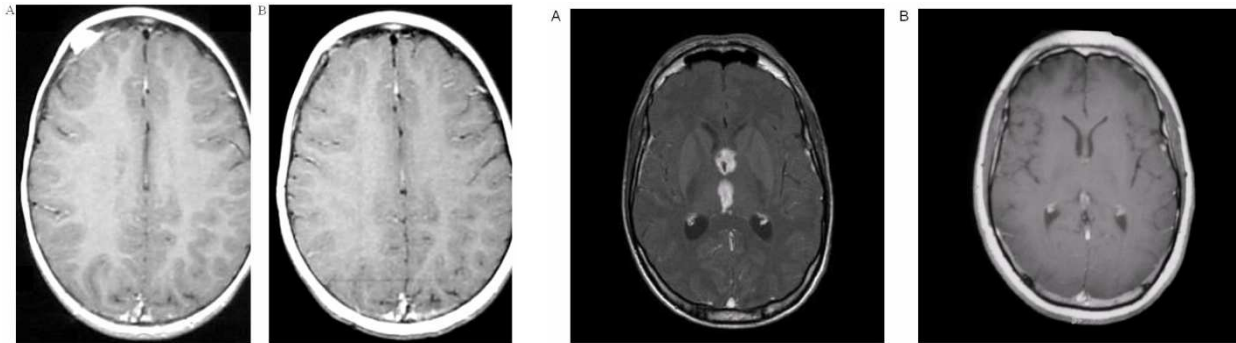
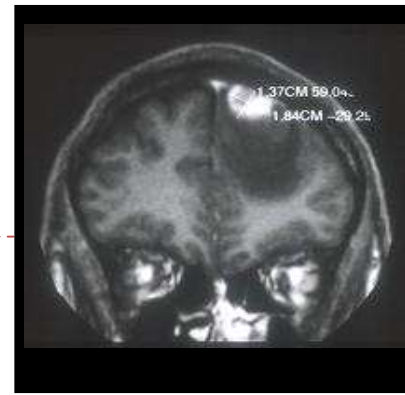


NeuroHL pseudotumorale

Thérapeutique et Pronostic

▶ Traitement

- ▶ Chirurgie dans les formes opérables
- ▶ Vinblastine ou Cladribine dans les formes inopérables



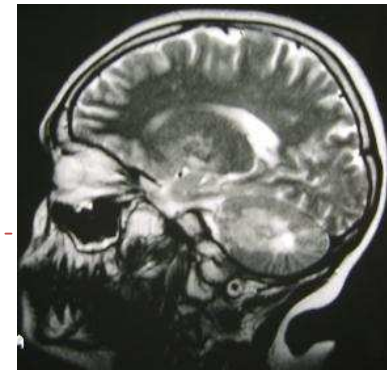
▶ Pronostic favorable

- ▶ Réponse tumorale complète = 62%
- ▶ Stabilité = 26%
- ▶ Progression tumorale = 12%



NeuroHL pseudodégénérative

Epidémiologie

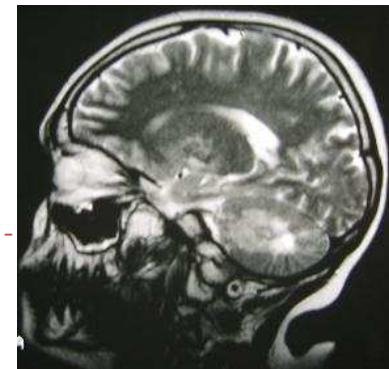


- ▶ **N=52**
- ▶ Sexe ratio H/F = 2,6
- ▶ Âge de survenue = 3 et 63 ans (médiane = 9 ans)



NeuroHL pseudodégénérative

Manifestations cliniques



Manifestations neurologiques

A la phase d'état

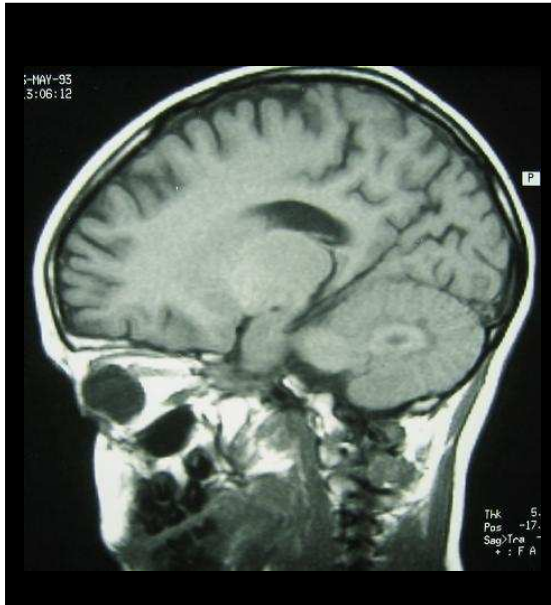
Syndrome cérébelleux	85%
Syndrome pyramidal	63%
Altérations des fonctions supérieures	48%
Syndrome pseudobulbaire	25%
Atteinte des paires crâniennes	13%
Céphalée	6%
Asymptomatique (Avance radiologique)	6%
Crise comitiale	4%
Signes extrapyramidaux	4%



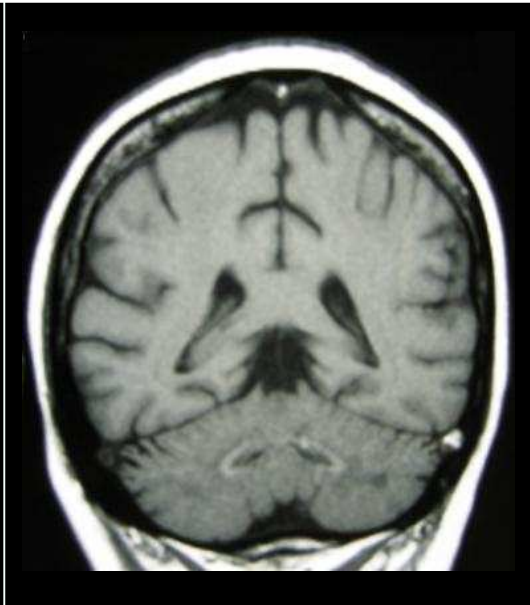
NeuroHL pseudodégénérative

Neuroradiologie (I)

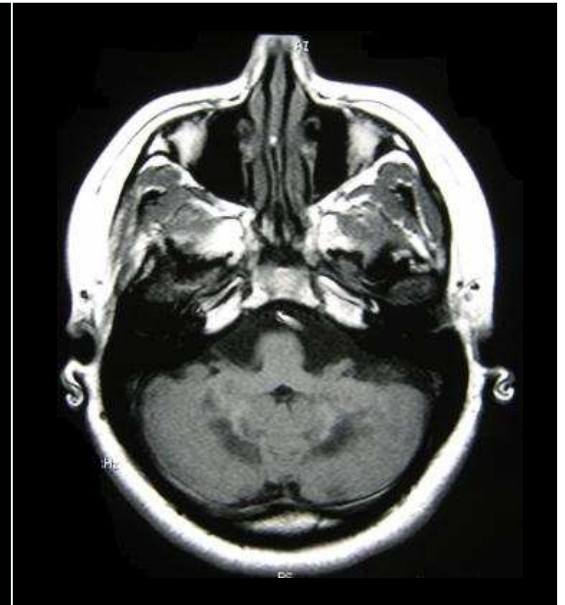
« **Hypersignal T1 des noyaux dentelés : 40%** »



Cas LAV



Cas CHA



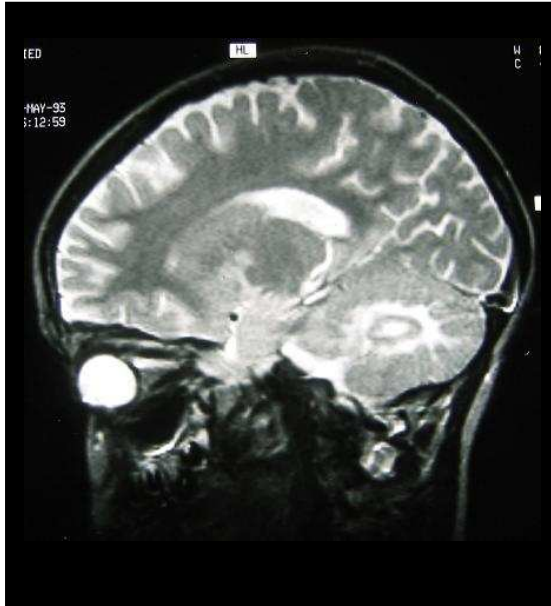Cas JAC



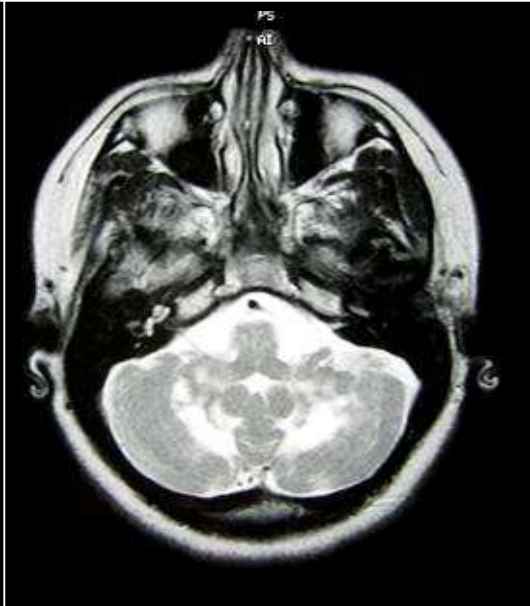
NeuroHL pseudodégénérative

Neuroradiologie (II)

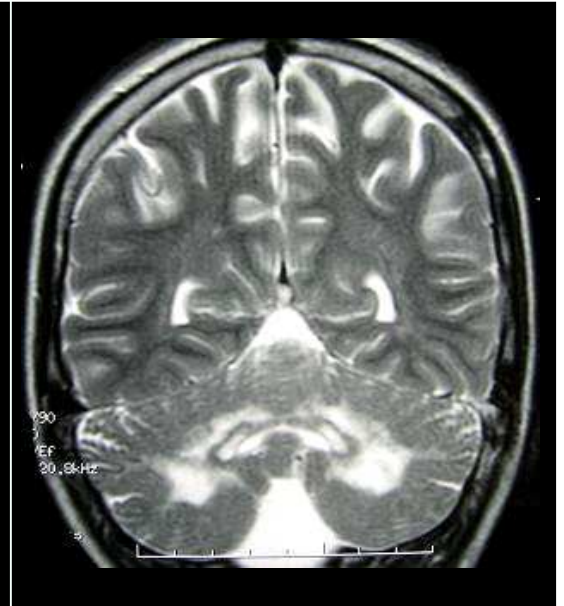« Aspect en cocarde du cervelet : 40% »



Cas LAV



Cas KHE



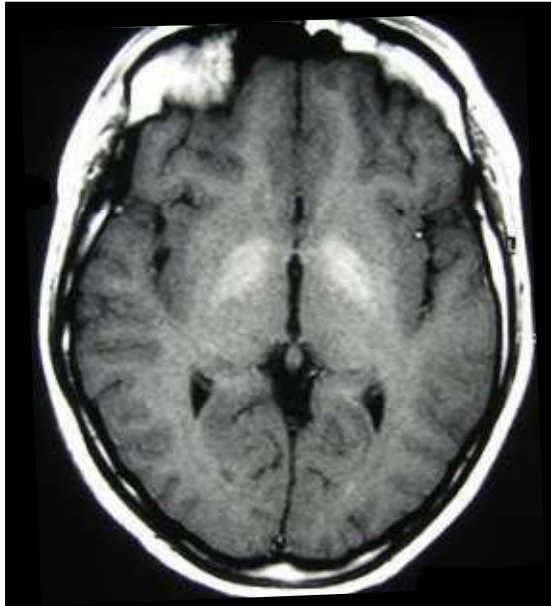
Cas JAC



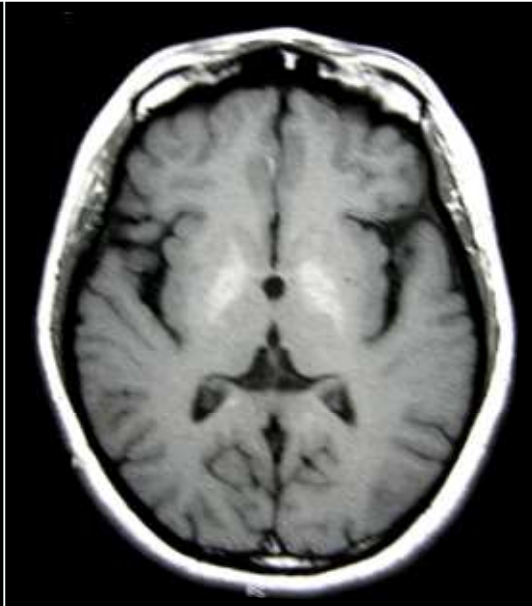
NeuroHL pseudodégénérative

Neuroradiologie (III)

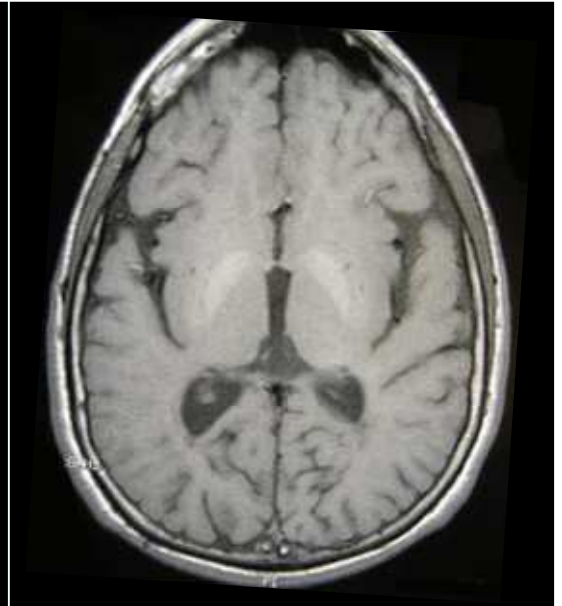
« **Hypersignal T1 des *globus pallidus* : 15%** »



Cas KAS



Cas KHE



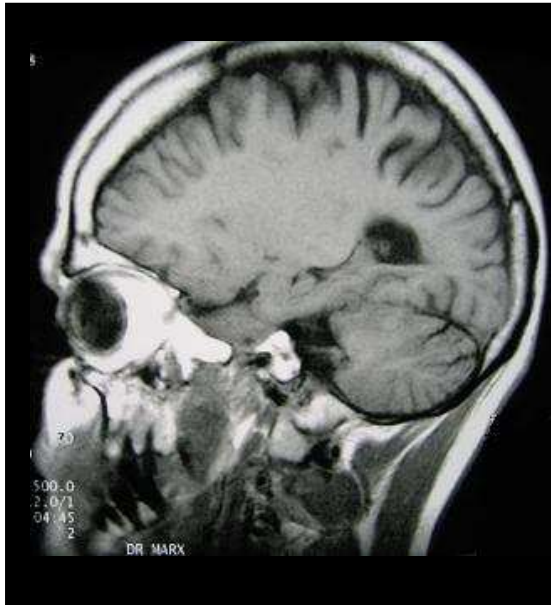Cas MAH



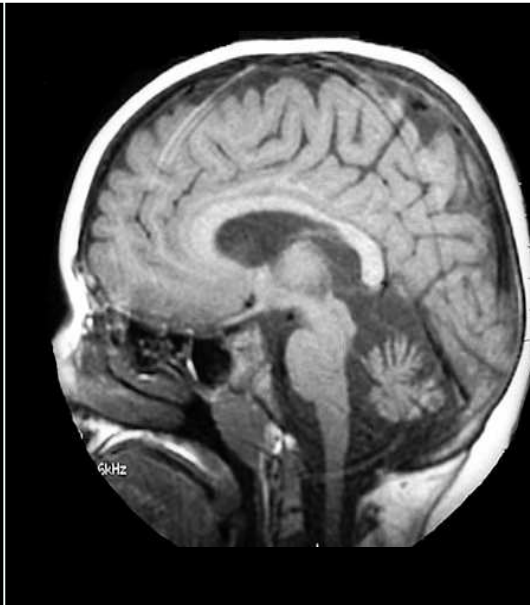NeuroHL pseudodégénérative

Neuroradiologie (IV)

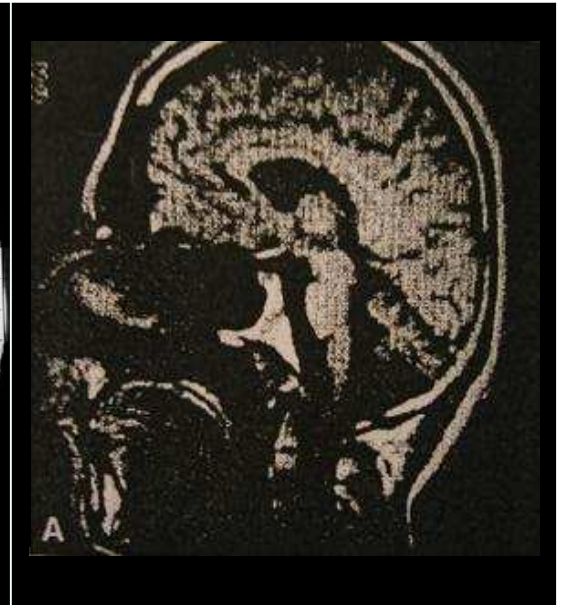
« Lésions atrophiques : 30% »



Cas CHE



Cas KHE



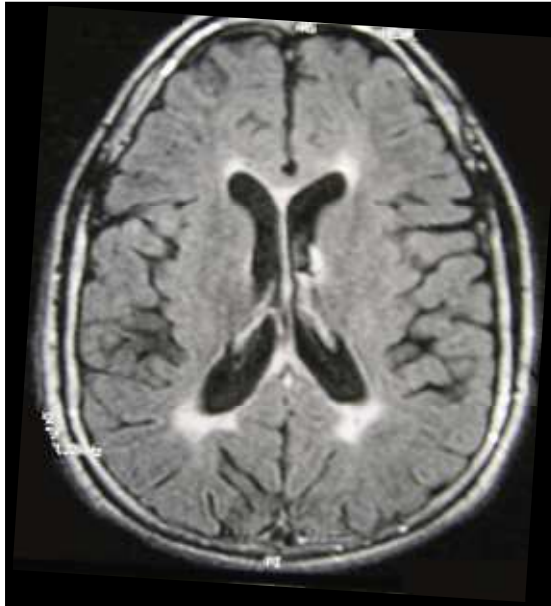
Goldberg-Stern 1995



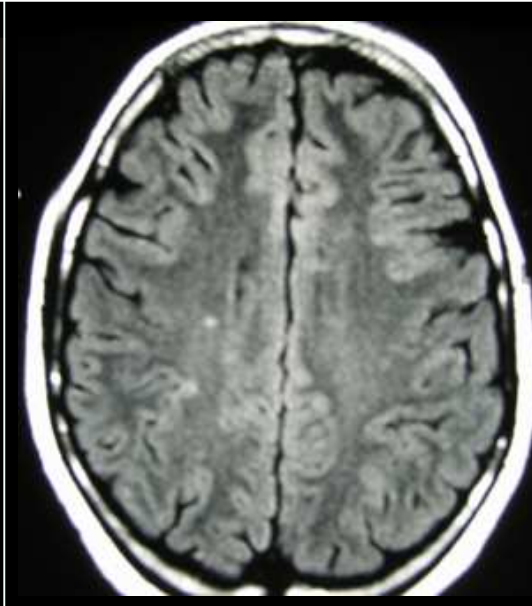
NeuroHL pseudodégénérative

Neuroradiologie (V)

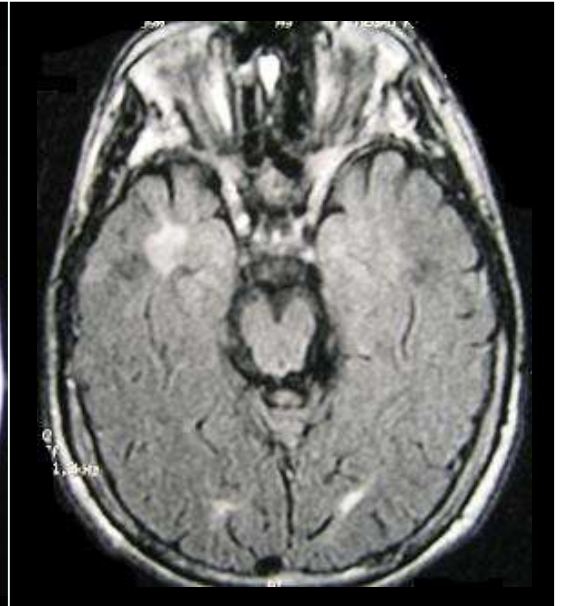« Association hypersignaux T2 non spécifiques 20% »



Cas BUR2



Cas KHE5



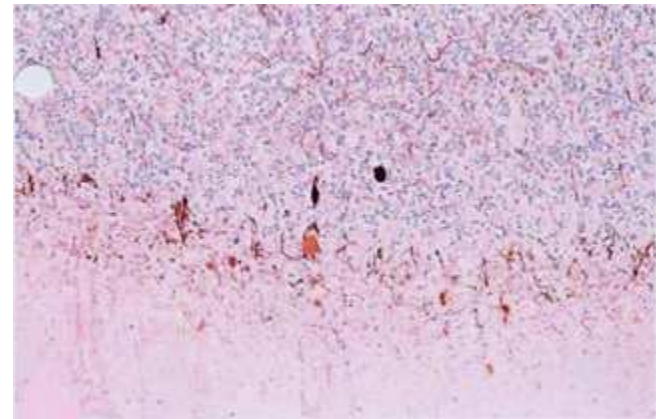
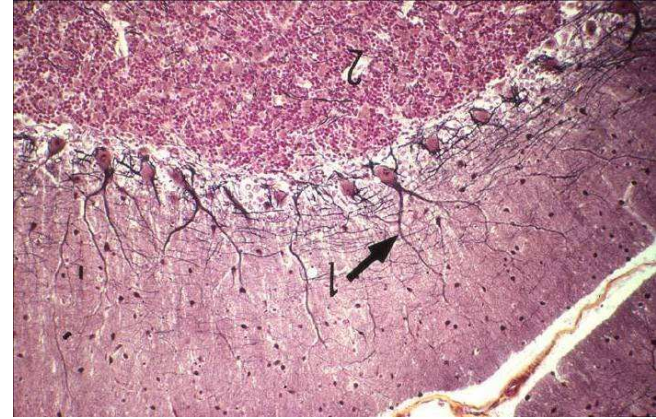
Cas IKE18



NeuroHL pseudodégénérative

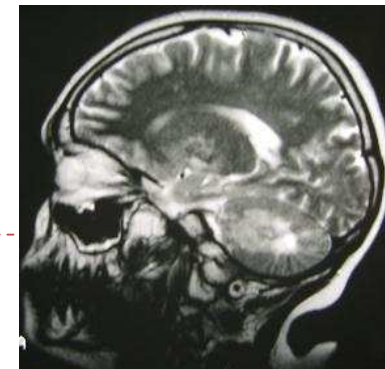
Neuropathologie

- ▶ 6 biopsies et 2 nécropsies
- ▶ Pas de cellules de Langerhans
- ▶ « Dépopulation de la couche de Purkinje »
- ▶ « Dépopulation de la couche à grains »
- ▶ « Démyélinisation »
- ▶ « Gliose »



NeuroHL pseudodégénérative

Atteintes extraneurologiques



Atteinte systémique : 92%
SNC isolé : 8%

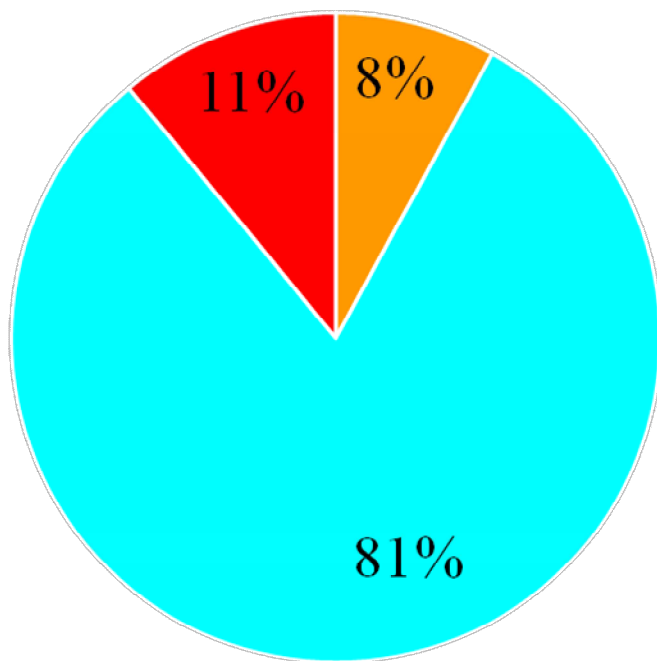
Atteinte extraneurologique	%(n=52)
Os	73%
Diabète insipide	50%
Peau	42%
ORL	29%
Endocrinopathie autre	23%
Poumon	17%
Foie	12%
Rate	10%
Œil	10%
Ganglions	8%
Stomato	6%
Tube digestif	4%
Sang et moelle osseuse	4%



NeuroHL pseudodégénérative

Histoire naturelle

La neuroHL pseudodégénérative ne reste jamais isolée au cours de l'évolution



■ NeuroHL primitive
délai médian 2,5ans

■ NeuroHL secondaire
délai médian 4,2ans

■ Atteinte concomitante



NeuroHL pseudodégénérative

Evolution

- ▶ Histoire naturelle mal connue
- ▶ Corrélation clinico-radiologique imparfaite (Prosch et al., 2007)
- ▶ Hétérogène
 - ▶ Stabilité
 - ▶ Apparition progressive de handicaps invalidants



NeuroHL pseudodégénérative

Hypothèses Physiopathogéniques et Traitement

- ▶ Infectieuse
- ▶ Infiltrative
- ▶ Métabolique/Endocrinienne
- ▶ Inflammatoire/Auto-immune



NeuroHL pseudodégénérative

Hypothèse Infectieuse et Traitement

- ▶ Plusieurs virus incriminés
 - ▶ Dans les neuroHL
 - ▶ HHV8 (Slacmulder et al., 2002)
 - ▶ MSRV (1 patient GEH)
 - ▶ Dans les HL systémiques (Jeziorski et al., 2008)
 - ▶ EBV
 - ▶ CMV
 - ▶ HHV6

- ▶ Pas de tentative thérapeutique



NeuroHL pseudodégénérative

Hypothèse Infiltrative et Traitement

- ▶ Les données histologiques ne plaident pas en faveur
 - ▶ Absence de cellules CD1a+
 - ▶ Cladribine chez 2/12 patients (Dhall et al., 2008)
 - ▶ Pas d'amélioration chez les 2 patients présentant des lésions atrophiques
 - ▶ Vincristine/Aracytine ou Aracytine seule chez 8 patients (Allen et al., 2009)
 - ▶ 5/8 amélioration clinique/radiologique (étude rétrospective)
 - ▶ Moins d'un an d'évolution des signes cliniques neurologiques
 - ▶ Pas confirmé dans le registre LCH CNS
 - ▶ 2 patients stables à 3 mois
 - ▶ 2 patients évolutifs à 7 mois
 - ▶ Pas confirmé par les équipes japonaises (Imashuku, et al., 2010)
 - ▶ Acide tout trans rétinolique chez 10 patients (Idbaih et al., 2004)
 - ▶ 10/10 stables à 12 mois
 - ▶ Evaluation standardisée : Rankin stable, IRM stable, Bonne tolérance
 - ▶ Radiothérapie : 9 patients avec des schémas différents sans amélioration
 - ▶ Autres stratégies: Vinblastine, Etoposide, Cyclophosphamide, Lomustine, Méthotrexate, Purinéthol, Chimiothérapie intensive avec autogreffe de cellules souches
-



NeuroHL pseudodégénérative

Hypothèse Métabolique et Traitement

▶ Diabète insipide

▶ Facteur de risque

- ▶ 76% des patients souffrant d'un HL compliquée d'un diabète insipide (évoluant depuis plus de 5 ans) développent une neuroHL pseudodégénérative (Grais et al., 2006)
- ▶ 10% des patients souffrant d'une HL compliquée d'un diabète insipide développent une neuroHL pseudodégénérative versus 0,2% (Donadieu et al., 2004)

▶ Maladie associant diabète insipide et atteinte neurologique

- ▶ Maladie d'Erdheim-Chester
- ▶ Le syndrome Wolfram DIDMOAD
- ▶ Myelinolyse centropontine

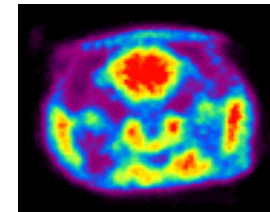
▶ Rat brattleboro

- ▶ Diabète insipide et troubles cognitivo-comportementaux
- ▶ Troubles métabolique au PET scan (Idbaih et al., 2007)

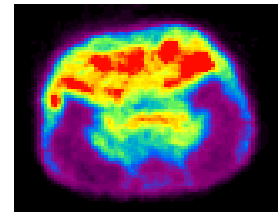
▶ Atteinte osseuse crânienne

- ▶ 86% des patients présentant un neuroHL pseudodégénérative ont des lésions du crâne contre 44% (Laurencikas et al., 2012)

Contrôle



Diabète insipide



NeuroHL pseudodégénérative

Hypothèses Inflammatoire/Immunologique et Traitement

- ▶ Les données histologiques en faveur
 - ▶ Infiltration de lymphocytes T CD8 (Grois et al., 2005)
- ▶ Immunoglobulines + chimiothérapie
- ▶ plus de 12 mois chez 4 patients (Imashuku et al., 2008)
 - ▶ Retarde l'aggravation neurologique par rapport à 8 patients non traités par Immunoglobuline
- ▶ Immunoglobulines plus de 12 ans chez 1 patient (Gavhed et al., 2009)
 - ▶ Ralentissement de l'aggravation neurologique
- ▶ Ciclosporine A chez 2 patients (Grois et al., 1993)
- ▶ Interféron Alpha chez 1 patient (Grois et al., 1993)
- ▶ Corticoïdes seuls chez 3 patients (Birnbaum et al., 1989; Fukazawa et al., 1994)



NeuroHL pseudodégénérative

Conclusion/Perspectives

- ▶ Maladie rare (épidémiologie exacte inconnue; <1000 patients dans le monde)
- ▶ Manifestations cliniques sont mieux connues
 - ▶ L'histoire naturelle
 - ▶ L'atteinte cognitive (Loic Leguennec, Caroline Decaix)
- ▶ Manifestations radiologiques sont mieux connues
 - ▶ Imagerie morphologique (Nadine Martin-Duverneuil)
 - ▶ Imagerie fonctionnelle (Maria Ribeiro)
- ▶ Physiopathogénie inconnue
 - ▶ Sérothèque
 - ▶ Banque de LCR (cytokine, autoanticorps)
- ▶ Perspectives thérapeutiques
 - ▶ Dépendante d'une meilleure compréhension de la maladie
 - ▶ Des nouveaux médicaments en développement (exemple vemurafenib dans les histiocytoses avec mutation de BRAF (Haroche et al., 2013))
 - ▶ Prise en charge et évaluation complète et homogène
 - ▶ Traitement précoce et intensif si facteurs de risque ?



Merci !!!

