

Présentation Etage



Présentation de cas

Service Pédiatre, HRC Aigle
Morgane Wild, médecin-assistante

Aigle, le 21 février 2019

1. Présentation

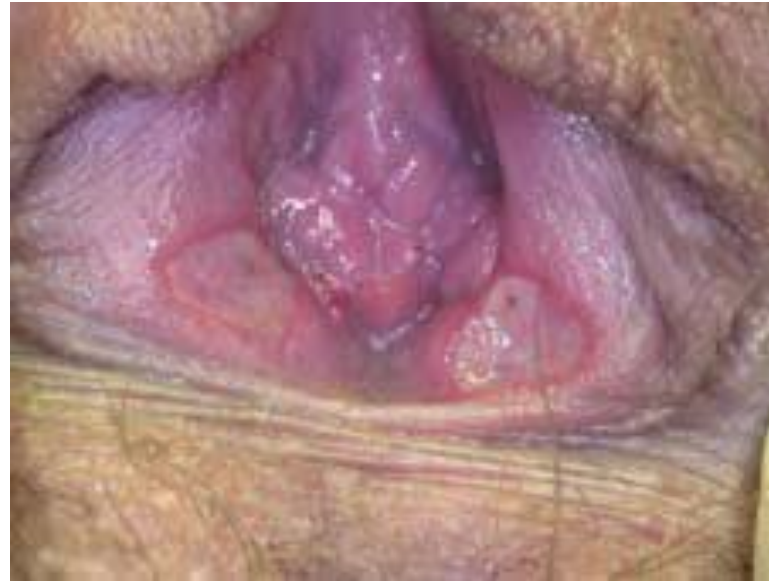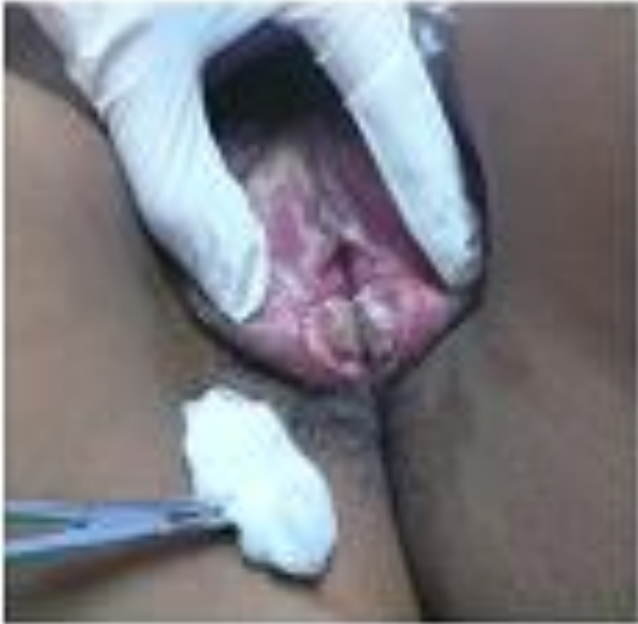- Jeune fille de 13ans, BSH
- Douleurs vaginales depuis 48h avec apparition tuméfaction grande lèvre
- A présenté un EF de 3 jours dans un contexte de sy. Grippal
- Vierge, menstruée depuis 1 année, actuellement cycle en cours

1. Présentation

- **Status:**

Ulcération circulaire 3cm de diamètre de la face interne de la grande lèvre, partie inférieure avec début ulcère sur lèvre opposée

1. Présentation



1. Présentation



Avis gynécologique

2. Définition

Ulcère de Lipschütz


2. Définition




Cause rare ulcère de la vulve , qui arrive typiquement chez les jeune fille **vierge**

Précédé de **syndrome grippal**

3. Pathogénèse



EBV, CMV
Influenza A, Influenza B




Mycoplasme pneumoniae
Varicelle, salmonelle, Lyme

3. Pathogénèse

Pathogénèse

Hypersensibilité virus



Complexes immuns



Nécrose tissulaire

- Activation complément
- Microthrombose

4. Manifestations cliniques



Clinique

- Apparition **ulcération >1cm** au niveau des petites lèvres avec extension possible (grande lèvre, périnée)
- Bordure rouge violacées et **centre nécrotique** avec exsudat blanchâtre
- Manifestation en « **Kissing Lesion** »
- **Douleurs** intenses
- Prodrome: syndrome **grippal**

5. Diagnostic

Diagnostic Clinique et Exclusion

Critères diagnostic

Premier épisode

Age <20ans

Image typique ulcération

Bilatérale (« Kissing Lesion »)

Absence activité sexuelle

Absence immunodéficience

Décours brutal

5. Diagnostic



Laboratoire

- Frottis **PCR Herpès** (DD!)
- Sérologies **EBV**
- +/- Sérologie Mycoplasme
- **FSS** (lymphocytes)
- +/- Tests hépatiques

Pas de ~~biopsie~~

6. Diagnostic différentiel

Diagnostic différentiel

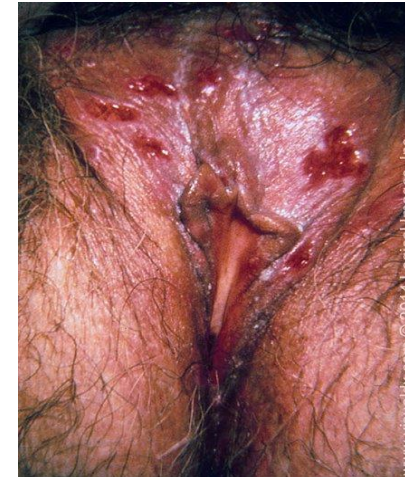- **Herpès: plus petit**, superficiel avec des lésion en bouquet
- **Syphilis**
- **Maladie de Behçet**
- **Maladie de Crohn**

- Pyoderma gangrenosum
- Pemphigoïde vulvaire de l'enfance

6. Diagnostic différentiel

Diagnostic différentiel

- **Herpès:** plus petit, superficiel avec des lésion en bouquet



7. Traitement




TRAITEMENT DOULEUR

Dafalgan et AINS

Lidocaïne gel

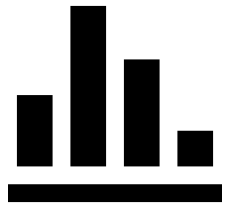
+/- corticoïdes



TRAITEMENT PROBLEMES LIES MICTION

SONDE URINAIRE





7. Traitement



Guérison 2-6 semaines
Récurrence dans: 30-50%



8. Résumé

-  Cause rare ulcère de la vulve chez la jeune fille vierge
-  Ulcère >1cm avec exsudat blanchâtre, « kissing Lesion » , précédé d'un syndrome grippal
-  Diagnostic exclusion, critères diagnostic
-  Traitement symptomatique

9. Ulcère Lipschutz– Questions



Merci pour l'attention