

Prise en charge des Ongles Incarnés aux urgences

Cet algorithme décisionnel ne se substitue pas au jugement clinique.

Références biblio :

- Infections diverses. Où commence la chirurgie ? Dr Abrassart et Uckay, HUG, 2011
- *Technique for Digital Anesthetic Block Injection*, Dr. Richard Perez (vidéo)
- *Partial nail avulsion*, Hollinshead & Associates (vidéo)

Physiologie de l'ongle ➡

Cure OI - Anesthésie ➡

Cure OI - Technique ➡

OI : ongle incarné

Terrain

Adolescent ou diabétique le plus souvent, possible pathologie unguéale associée (onychomycose, onychodystrophie...)
Avis spécialisé +/- contre-indication selon le terrain (insuffisance artérielle stade III-IV, insuffisance veineuse sévère, immunosuppression, « pied diabétique »)

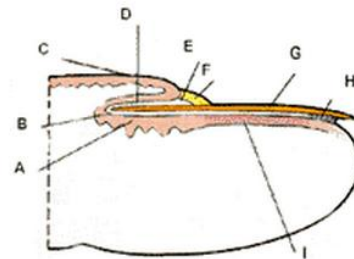
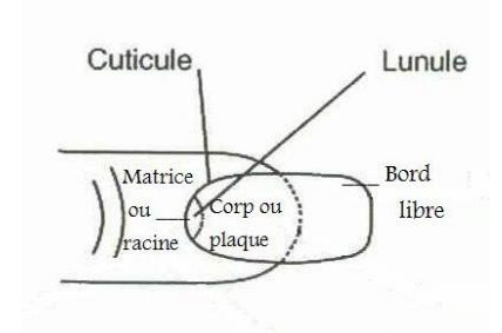
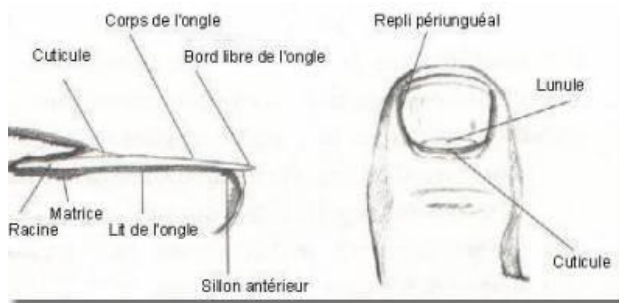
Causes :

Chaussures trop serrées, baskets chez adolescents
Malposition des orteils ou malformations unguéales
Ongles coupés trop court ou dans les coins

Classification	Stade 1 Algique simple	Stade 2 Inflammatoire	Stade 3 Supuré		
Clinique	L'ongle pénètre dans la peau, d'1 ou de 2 côtés Douleur modérée, inconstante, recréée à la pression	Périphérie de l'ongle rouge et chaude, oedématisée et douloureuse PAS de pus	SANS panaris/collection	AVEC panaris/collection	avec botryomycome
Traitement	-> 3 à 4 fois/jour : Bains de Dakin® ou de Bétadine® (pur-e ou dilué-e) puis pansement de compresses imbibées de Dakin ou de bétadine -> Podologue : Limage spécifique <i>amincissement du tiers moyen pour diminuer la pousse latérale, fil de titane, tapping, orthèse,...</i> -> Consignes d'hygiène++ ➡ -> Antalgie -> Agir sur les causes	-> Repousser la peau qui surplombe l'ongle. -> 3 à 4 fois/jour : Bains de Dakin® (pur ou dilué), puis pansement gras + pommade Fucidine® ou Bains de Bétadine® (pure ou diluée au tiers), puis pansement de compresses bétadinées	PAS d'incision <i>Laisser murir et surveiller</i>	Périphérie d'ongle infectée, avec ECOULEMENT purulent PAS d'incision <i>Laisser murir et surveiller</i>	Périphérie de l'ongle infectée et BOURGEONNANTE PAS d'incision <i>Laisser murir et surveiller</i>
Suivi	Suivi à 48 heures ou selon jugement clinique		Suivi en salle de traitement à 24 heures		
	Pour les cas récidivants ou chroniques, possibilité de consultation chez le dr Muhlstadt pour avis +/- phénolisation, mail avec photo jointe : michael.muhlstadt@hcuge.ch		-> 3 à 4 fois/jour : Bains de Dakin® (pur ou dilué), puis pansement gras + pommade Fucidine® ou Bains de Bétadine® pure ou diluée au tiers, puis pansement de compresses bétadinées +/- Pommade Ichthyolan® 50% et pansement sec pour la nuit durant au max. 5 jours -> ATB au cas par cas mais UNIQUEMENT si terrain à risque (cf. diabète, immunosuppression...) ou signes d'infection étendue -> Augmentin®, Clindamycine® ⚠ PAS d'ATB systématique -> Antalgie -> Décharge de l'avant-pied (semelle de type Darco plate ➡) -> Podologue -> Consignes d'hygiène++ ➡ -> Agir sur les causes -> Vérifier status vaccinal antité (protocole)		

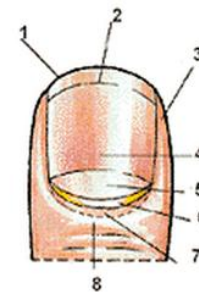


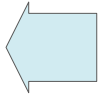
Physiologie de l'ongle



- A. Matriz proliférante
- B. Bord distal ou rainure
- C. Lèvre supérieure ou dorsale
- D. Lèvre inférieure ou ventrale
- E. Eponychium
- F. Cuticule
- G. Plaque unguéale
- H. substance cornée plantar
- I. Lit de l'ongle

- 1. Bord libre
- 2. Line rose
- 3. Bord lateral ou pulpe
- 4. Plaque unguéale
- 5. Lunule
- 6. Cuticule
- 7. Eponychium
- 8. Bourrelet ou replis dorso-unguéal






Anesthésie locale lors de cure d'ongle incarné

En cas de récurrence, douleur, botryomycome, inflammation étendue

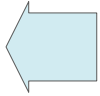
[Technique for Digital Anesthetic Block Injection, Dr. Richard Perez](#) (vidéo)

- Désinfection à la Bétadine
- Champage
- Anesthésie, par ex. en bague : dilution 9 ml de Lidocaïne 1% + 1 ml de Bicarbonate de Sodium 5%

CAVE : JAMAIS d'adrénaline aux extrémités !

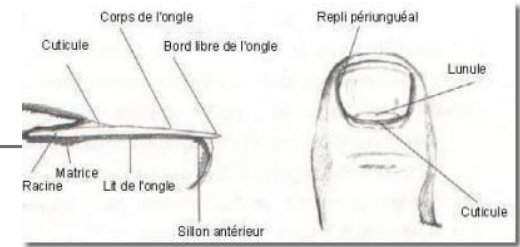


- Garrot à mettre au dernier moment (⚠ 20 minutes maximum)



Cure d'ongle incarné : une technique parmi d'autres

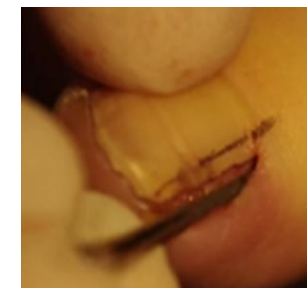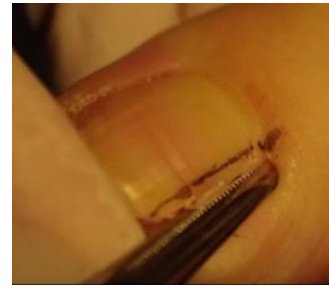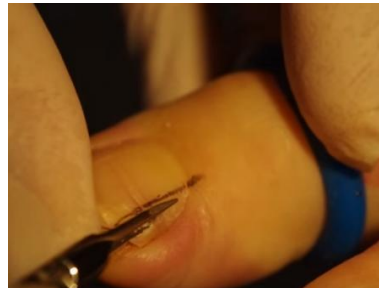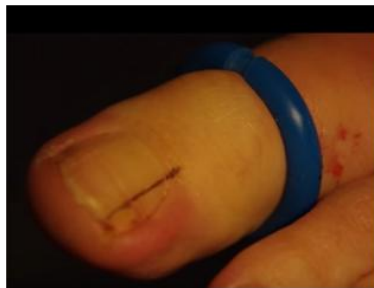- [Partial nail avulsion, Hollinshead & Associates](#) (vidéo)



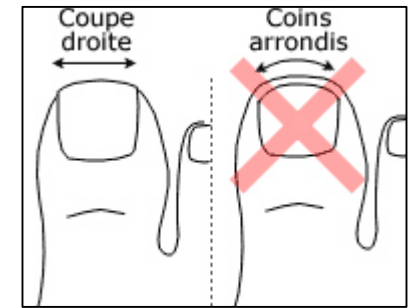
Objectif : Enlever le bord de l'ongle avec la matrice sous-jacente, et loin proximale jusqu'à sa racine.

Technique - après anesthésie locale préalable :

- Couper le bord de l'ongle dans le sens de la longueur jusqu'à sa racine avec des ciseaux fins pointus.
- Enlever la totalité de l'esquille en la saisissant avec une pince plate (ex.: mosquito). Au besoin, inciser la cuticule et la peau au bistouri.
- Cureter la matrice sous-jacente (possibilité de la brûler au Phénol).
- S'il y a un botryomycome associé, l'exciser avec un bistouri et rincer abondamment.
- Suturer le cas échéant la peau incisée proche de la cuticule avec 1 point simple.
- Enlever le garrot et comprimer en cas de saignement.
- Faire un pansement gras antiseptique (mèche ou tulle bétadiné®).



Conseils d'hygiène



- Coupez vos ongles après la douche ou le bain. Ramollis par l'eau et la chaleur, ils seront plus faciles à couper.
- Installez-vous dans un endroit bien éclairé.
- Nettoyez vos ciseaux à ongles avec de l'alcool.
- Coupez vos ongles en forme carrée et non arrondie.
- Laissez l'ongle dépasser de 2 ou 3 millimètres sur son bord libre.
- Ne maltraitez pas vos cuticules !
- Massez vos pieds régulièrement afin de détecter rapidement les douleurs.
- Portez des chaussettes absorbantes en coton.
- Ne portez pas de chaussures trop serrées.
- Chez vous, retirez vos chaussures.
- Si vous ne pouvez plus prendre soin de vos ongles correctement (problèmes de vue ou de flexibilité), n'hésitez pas à demander de l'aide. Ne laissez pas vos ongles sans soin !



Semelle Darco

Chaussure de décharge de l'avant-pied :

